

Área Biomateriales Dentales

Evaluación de selladores de fosas y fisuras realizados con resina y con ionómero vítreo

Evaluation of pit and fissures sealants made with resin and with glass ionomer

AUTORAS

OD. ESP. DONNA FABRE, MARÍA GABRIELA

JTP Biomateriales Dentales - Fac. Odontología UNCuyo

OD. ESP. FERNÁNDEZ, ALEJANDRO LUIS

Prof. Titular Biomateriales Dentales y Clínica de Operatoria Dental I – Fac. Odontología UNCuyo.

OD. ESP. PEÑA, JOSÉ

JTP Clínica de Operatoria Dental I - Fac. Odontología UNCuyo

Cátedra de Biomateriales Dentales – Facultad de Odontología – Universidad Nacional de Cuyo

RESUMEN

En el presente trabajo se evaluaron 4 casos clínicos de pacientes con riesgo de caries pero que poseían molares sin lesiones, a los cuales se les colocó selladores de fosas y fisuras: en dos pacientes con resina y en dos pacientes con ionómero de vidrio. Los mismos fueron controlados en su permanencia en boca, los de resina en 6 meses y los de ionómero en 2 años, no encontrándose diferencias clínicas entre los materiales utilizados, debido a la diferencia en el tiempo de control de los mismos.

Paralelamente, se realizó un trabajo in vitro con dos grupos de 10 molares cada uno, tratados el grupo 1 con sellador a base de resina y el grupo 2 con sellador de ionómero de vidrio. Luego de someter las muestras a la acción de un colorante (azul de metileno) se seccionaron longitudinalmente y se observaron en una lupa estereoscópica para ver si el colorante había penetrado o no por la interfase sellador/esmalte. No se encontraron diferencias estadísticamente significativas ($\alpha > 0.05$) entre los grupos analizados.

Palabras clave: Selladores - resinas reforzadas - ionómeros vítreos.

ABSTRACT

In this paper, 4 clinical cases of patients with caries risk, who had healthy molars, were evaluated. Pit and fissure sealants were placed in two patients with resin and in two patients with glass ionomer. They were monitored in mouth; the ones with resin for 6 months and the ones with ionomer for 2 years. Clinical differences between the applied materials were not found due to the differences in the monitoring time of them.

At the same time, an in vitro work was carried out with two groups who had 10 molars each. Group number 1 was treated with a sealer based on resin and group number 2 was treated with a glass ionomer sealer. Both groups, after the samples underwent a process with a colouring (methylene blue), were sectioned lengthwise and observed with a stereoscopic magnifying glass in order to see whether the colouring had penetrated or not on the sealer/enamel interphase. Statistically, no significant differences ($\alpha > 0.05$) between the analyzed groups were found.

Key words: Sealants - reinforced resin - glass ionomer.

INTRODUCCIÓN

Tradicionalmente, durante décadas, los odontólogos han basado su éxito o fracaso en odontología restauradora, en las características de los materiales emplea-

dos para tal fin. Sin embargo, el propio Black en 1908 creía que en las décadas futuras, con el avance de los medios diagnósticos y de la tecnología, la prevención debería ser la práctica rutinaria

de la clínica y no los procesos restauradores (1; 2).

Con el advenimiento de las técnicas de grabado ácido, que brinda la posibilidad de adherir micromecánicamente resinas

Evaluación de selladores de fosas y fisuras realizados con resina y con ionómero vítreo

Od.Donna Fabre, María Gabriela, Prof. Od.Fernández, Alejandro Luis, Od.Peña, José

fluidas al esmalte, se posibilitó la aplicación de estas resinas en forma preventiva sobre las anfractuosidades anatómicas de las caras oclusales de los dientes posteriores, impulsando una de las técnicas utilizadas por la odontología de invasión mínima: los selladores de fosas y fisuras (3).

En una reciente revisión de Muller-Bolla (4), se mencionan los primeros trabajos con selladores de fosas y fisuras desde fines de la década de los años 60 del siglo pasado. Precisamente quien desarrolló la técnica de grabado ácido, M. Buonocuore, publicó en 1971 (5), el primer informe de selladores de fosas y fisuras a base de resinas polimerizadas mediante radiación ultravioleta.

A partir del año 1970, y durante toda la década, los selladores de fosas y fisuras utilizados con la técnica de grabado ácido se polimerizaban con luz ultravioleta, o bien se realizaban con resinas de autocurado (6).

Con el desarrollo de la polimerización mediante la luz visible (luz halógena), se introdujeron los selladores fotopolimerizables con la nombrada fuente de activación, relegando a la luz ultravioleta (3).

Descartada definitivamente la luz ultravioleta, los selladores de fosas y fisuras a base de resinas, al igual que los composites para restauraciones, se clasificaron según su tipo de activación, en autopolimerizables y fotopolimerizables con luz visible, empleándose en todos los casos la técnica de grabado ácido con ácido Fosfórico al 32-37% (3).

La bibliografía registra numerosos estudios clínicos demostrando la eficacia indiscutible de selladores de fosas y fisuras resinosos (7; 8).

Con la aparición de Ionómeros Vítreos surgió una alternativa sencilla para este tipo de tratamientos, los cuales, a pesar de ser posteriores en su aparición con respecto a las resinas, demostraron obtener buenos resultados clínicos en lo referente a su retención a largo plazo (9),

sumado a las características cariostáticas que posee el ionómero, debido a su liberación constante de flúor.

La indicación específica para la selección de un sellador a base de ionómero se fundamenta en la imposibilidad de grabar con ácido fosfórico una pieza dentaria en erupción o recién erupcionada porque su esmalte no se encuentra totalmente estructurado ("esmalte inmaduro") (10). Sin embargo, también se indica el uso de ionómeros en los denominados tratamientos restauradores atraumáticos como sellador de fosas y fisuras (11).

No obstante, todas las revisiones sistemáticas consultadas coinciden en afirmar que se observan mejores efectos preventivos a largo plazo con los selladores a base de resina debido a una mejor retención y a sus mejores propiedades físico-químicas (solubilidad, resistencia a la abrasión y al desgaste) (4; 12; 13; 14).

Si bien esa mejor retención es real debido al procedimiento de grabado ácido del esmalte, hemos observado clínicamente que en pacientes con tratamiento de ortodoncia en curso, a los cuales se les realiza este tipo de terapia preventiva por ser considerados con alto riesgo de caries, cuando los sellantes son de resina y con el transcurso del tiempo pierden retención, una porción de los mismos suele quedar en su lugar, perdiéndose el hermetismo necesario para que los microorganismos no actúen. A ello se suma un elemento retentivo de placa bacteriana en ese elemento dentario. En cambio, cuando un sellador cuya composición se basa en cemento de ionómero vítreo, cuando se desprende, lo hace completamente, sin generar retención de placa.

Es por ello que los objetivos de este trabajo consisten en comparar el comportamiento clínico de un sellador a base de resinas fotopolimerizables con un sellador a base de ionómero vítreo, y además, se diseñó un trabajo in vitro, con el fin de complementar esta observación con

una experiencia de laboratorio en la cual se evaluó el comportamiento de los selladores frente al sellado marginal (filtración marginal).

MATERIALES Y MÉTODOS

Trabajo clínico:

Para llevar a cabo este estudio se seleccionaron pacientes de edades comprendidas entre los 6 y 20 años (paciente 1 de 16 años; paciente 2 de 20 años; paciente 3 de 6 años, y paciente 4 de 7 años) con oclusión normal, sin enfermedad periodontal, con diagnóstico de riesgo de caries y adecuadamente motivados para un programa preventivo.

Los selladores a base de resinas fotopolimerizables fueron aplicados en pacientes sin dentición mixta en molares sin caries (en los paciente de 16 y 20 años). Los selladores a base de ionómero fueron aplicados en pacientes con dentición mixta, en molares libres de caries. Algunos de ellos recibieron también selladores a base de resinas.

En el paciente 1 (16 años): se sellaron con resina los elementos 16 y 17, ya que el resto de los molares presentaba diagnóstico de caries incipientes y fueron tratados con ameloplastia y la colocación de una resina flow.

En el paciente 2 (20 años): se sellaron con resina los elementos 26 y 27. El 16 presentaba caries incipiente y fue restaurado con resina flow; el 17 presentaba una restauración oclusal de composite; los elementos 36 y 37 se encontraban restaurados con amalgamas pequeñas en oclusal; 46 tenía una restauración OM de composite, y el 47 poseía una pequeña amalgama oclusal.

En el paciente 3 (de 6 años): se sellaron con ionómero el 75 y el 36. El resto de de los molares fueron inactivados con cemento de ionómero de vidrio, ya que presentaban lesiones de caries.

En el paciente 4 (de 7 años): se sellaron con ionómero el 75, el 36, el 46 y el 85.

Evaluación de selladores de fosas y fisuras realizados con resina y con ionómero vítreo

Od.Donna Fabre, María Gabriela, Prof. Od.Fernández, Alejandro Luis, Od.Peña, José

El resto de los molares poseía lesiones de caries incipientes que fueron inactivadas con ionómero.

Cabe destacar que en los pacientes que se usó ionómero para sellar, fue utilizado el mismo material para inactivar las lesiones de caries presentes (Fuji Trage).

Todos los selladores fueron aplicados según los siguientes protocolos:

Protocolo para resinas fotopolimerizables (figura 5):

- 1) Limpieza con brocha y agua.
- 2) Aislación absoluta del campo operatorio.
- 3) Lavado con agua y secado.
- 4) Grabado con ácido fosfórico (ácido fosfórico al 37%, Angelus), durante 15".
- 5) Lavado durante 15" y secado durante 15".
- 6) Colocación de un adhesivo fotopolimerizable durante 10" y fotopolimerizado durante 20" (adhesivo Angelus, Brasil), (unidad de fotopolimerización QHL 75 Dentsply).
- 7) Sellado mediante el uso de una punta aplicadora pasándola en un solo sentido para no generar aire y fotopolimerizado durante 30" (sellador Defense Chroma, de Angelus, Brasil).
- 8) Retiro del aislamiento y control de la oclusión y eventual pulido.
- 9) Controles periódicos a distancia.

Protocolo para ionómeros (Figura 6):

- 1) Limpieza con brocha y agua y secado.
- 2) Aislamiento absoluto del campo operatorio.
- 3) Lavado con agua y secado.
- 4) Acondicionamiento con ácido poliacrílico al 10% (Dentin conditioner, GC America, Tokio), durante 30".
- 5) Lavado y secado.
- 6) Preparación del ionómero y sellado (GC Fuji Triage Rosado Cápsulas, GC Corporation, Tokio, Japón).
- 7) Aceleración del tiempo de endurecimiento con lámpara de luz visible QHL 75 Dentsply.
- 8) Retiro de aislamiento, control de la oclusión y eventual pulido.

- 9) Controles periódicos a distancia.

Nota: el ionómero vítreo empleado fue un ionómero convencional presentado en cápsulas, con un pigmento sensible a la luz visible (450nm de long. de onda), para que genere un leve ascenso de temperatura que acelera la reacción ácido base de fraguado.

Los pacientes seleccionados fueron: 1 paciente de 6 años, un paciente de 10 años, 1 paciente de 16 años y 1 paciente de 20 años. Se siguieron los protocolos de aplicación para ambos materiales en todos los pacientes y se evaluó su permanencia a distancia.

Trabajo in vitro:

Se seleccionaron 20 molares recientemente extraídos por razones periodontales y se mantuvieron en solución de cloramina T al 0,5% hasta el momento de su utilización.

Posteriormente, se dividieron en forma aleatoria en dos grupos de 10 molares cada uno, y se los trató con los protocolos para sellantes al grupo 1 con resina y al grupo 2 con ionómero. Los materiales empleados fueron los mismos que los utilizados en los trabajos clínicos.

Protocolo para el sellador a base de resina:

- 1) Limpieza con brocha y agua.
- 2) Lavado con agua y secado.
- 3) Grabado con ácido fosfórico (ácido fosfórico al 37%, Angelus), durante 15".
- 4) Lavado durante 15" y secado durante 15".
- 5) Colocación de un adhesivo fotopolimerizable durante 10" y fotopolimerizado durante 20" (adhesivo Angelus, Brasil), (unidad de fotopolimerización QHL 75 Dentsply).
- 6) Sellado mediante el uso de una punta aplicadora pasándola en un solo sentido para no generar aire y fotopolimerizado durante 30" (sellador Defense Chroma, de Angelus, Brasil).

Protocolo para el sellador de ionómero:

- 1) Limpieza con brocha y agua y secado.
- 2) Lavado con agua y secado.
- 3) Acondicionamiento con ácido poliacrílico al 10% (Dentin conditioner, GC America, Tokio), durante 30".
- 4) Lavado y secado.
- 5) Preparación del ionómero y sellado (GC Fuji Triage Rosado Cápsulas, GC Corporation, Tokio, Japón).
- 6) Aceleración del tiempo de endurecimiento con lámpara de luz visible QHL 75 Dentsply.

Una vez sellados con los materiales indicados para cada grupo, se mantuvieron los dientes en saliva artificial (solución oral NAF) durante 1 (una) semana en una estufa de cultivo a 37°C.

Posteriormente se sellaron los ápices con cera rosa y se pintaron los dientes con esmalte de uñas transparente hasta donde comenzaba la cara oclusal, con el objetivo de evitar la penetración del colorante por fallas superficiales imperceptibles a simple vista, que podrían arruinar el experimento.

Una vez sellados con esmalte para uñas, los molares fueron sumergidos en azul de metileno y conservados a 37°C durante 72 horas, en una estufa de cultivo.

Terminado ese plazo, se limpiaron y se cortaron longitudinalmente en sentido vestibulo - lingual con disco de carborundum, para observar la penetración del colorante por la interfase esmalte/sellador.

La observación se realizó con una lupa estereoscópica, disponible en la Cátedra de Biomateriales Dentales de 40X con cámara fotográfica Canon digital montada.

Durante la observación, se determinó la penetración o no del colorante por la interfase mencionada, de tal forma que los datos obtenidos quedaron divididos en dos categorías: filtraron o no filtraron (datos nominales dicotómicos). Ello permitió analizar los resultados con la prueba de Chi Cuadrado.

Evaluación de selladores de fosas y fisuras realizados con resina y con ionómero vítreo

Od. Donna Fabre, María Gabriela, Prof. Od. Fernández, Alejandro Luis, Od. Peña, José

RESULTADOS

Casos clínicos:

Todos los sellantes fueron evaluados en el tiempo en un lapso comprendido entre el momento de la aplicación y 2 años para los ionómeros vítreos y 6 meses para los selladores de resina.

Como se mencionó anteriormente, sólo se evaluó su permanencia luego de los períodos mencionados.

Los casos clínicos de resina estudiados se pueden apreciar en las fotos en el paciente 1, de los dos selladores de resinas colocados, sólo permaneció uno a los 6 meses, al igual que en el paciente 2, como puede observarse en la figura 1.

En los pacientes en los cuales se colocó cemento de ionómero de vidrio como sellador (figuras 2 y 3), puede observarse que en el paciente 3 se desprendió 1 de los dos colocados al cabo de 2 años, mientras que en el paciente 2 se mantuvieron 3 en control de dos años de los 4 colocados.

De las fotos y las observaciones clínicas registradas se desprende que a raíz de los pocos casos observados y la gran dispersión en los resultados, no es posible analizar estadísticamente los mismos.

Sin embargo, es de destacar la durabilidad clínica de los cementos de ionómero de vidrio empleados como sellador de fosas y fisuras, ya que en un período de dos años pudieron mantenerse en su sitio tres de los cuatro evaluados en dos pacientes, sin cambios clínicos significativos.

Experiencia de laboratorio

Los resultados de la filtración marginal se indican en las tablas 1 y 2 con el objeto de llevar a cabo una medición dicotómica (filtró o no filtró).

Posteriormente, se calculó el valor de Chi Cuadrado, lo cual quedó expresado en la tabla 3.

Los resultados indican que no existen diferencias estadísticamente significativas

($\alpha > 0.05$), por lo cual no se pueden sacar conclusiones definitivas y la muestra debe ampliarse para no aceptar la hipótesis nula con alto riesgo de que sea falsa.

Es de destacar que durante el corte de las muestras selladas con ionómero la mayoría de los mismos se desprendieron (baja resistencia al corte) en forma completa sin dejar residuos de material en la cara oclusal (figura 5). 3.

DISCUSIÓN

En el presente trabajo se realizaron dos estudios en forma simultánea y paralela con respecto a la eficacia de los selladores de fosas y fisuras, en lo que se refiere a permanencia clínica y en sellado marginal.

Ambos aspectos resultan de gran importancia debido a que se necesita que permanezcan en su lugar en buenas condiciones clínicas para bloquear la posibilidad del inicio de una lesión de caries en las anfractuosidades de la cara oclusal de los elementos posteriores (15).

La durabilidad clínica de estos procedimientos, ya sea con resina o con ionómero, es reportada por la mayoría de los trabajos de metaanálisis como muy buena (12, 13, 14), inclusive se pueden mencionar trabajos de Simonsen que controló estos materiales durante 15 años (16).

Sin embargo, en este trabajo se obtuvieron resultados muy variables, ya que al cabo de 6 meses se perdieron 2 de los 4 selladores resinosos colocados, mientras que luego de 2 años, se perdió 1 de los ionómeros colocados como sellador de fosas y fisuras.

Ello se debe quizás a que elegimos una muestra muy pequeña, lo cual se debió a que fueron los únicos pacientes que se trataron en la práctica clínica de la Carrera de Especialización en Odontología Restauradora y que pudieron ser controlados a distancia.

Por otro lado, la retención de estos materiales está influenciada por numerosos factores, entre los que se pueden mencionar: profundidad de los surcos, técnica utilizada, tipo de material, atrición y hábitos (15).

La utilización de los cementos de ionómero de vidrio puede ser una alternativa muy interesante, ya que al no presentar diferencias en la literatura revisada con respecto a las resinas, permite eliminar el factor citotóxico del Bis-GMA que poseen las mismas (17). Además, la posibilidad de liberar flúor permite pensar en que es posible mantener alejadas a las poblaciones de bacterias productoras de ácido, que inician el proceso de lesión de caries (15).

Por otro lado, el trabajo in vitro sobre sellado marginal no arrojó diferencias significativas, coincidente con lo publicado por otros autores (15). Pero a pesar de ello, como se mencionó en la introducción del presente trabajo, hemos observado que el ionómero tiene la ventaja sobre la resina en que cuando se desprende lo hace completamente, sin dejar la posibilidad de retención de placa, que a veces con las resinas esto no suele ocurrir.

De todo lo mencionado se desprende que es factible realizar ambos tratamientos en pacientes con riesgo de caries pero que no presentan lesiones cariosas en los elementos posteriores, ya que es una excelente arma para evitar el inicio de lesiones en la zona mencionada, sobretudo en pacientes menores de 20 años, en los cuales el riesgo de caries es mayor en las superficies oclusales (15).

Las revisiones bibliográficas que han sido mencionadas en el presente trabajo demuestran que el empleo de selladores de fosas y fisuras en forma sistemática disminuye el riesgo de caries, pero debe tenerse en cuenta el factor más importante y difícil de controlar: HACER UN BUEN DIAGNÓSTICO.

Evaluación de selladores de fosas y fisuras realizados con resina y con ionómero vítreo

Od. Donna Fabre, María Gabriela, Prof. Od. Fernández, Alejandro Luis, Od. Peña, José

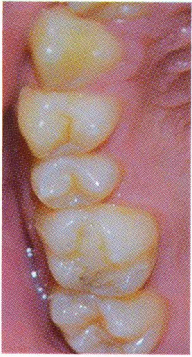


Fig. 1. A

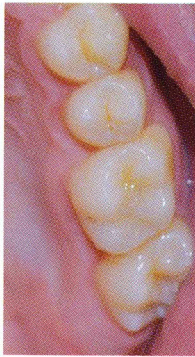


Fig. 1. B

Fotografías postoperatorias de los pacientes que recibieron selladores a base de resina. A Paciente 1. B paciente 2.

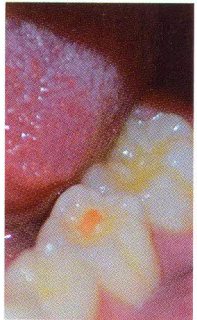


Fig. 2. A

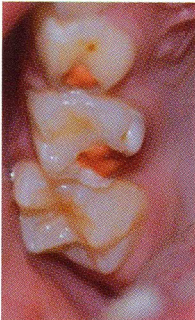

Fig. 2. B

Paciente 3, sector 3 en A, y sector 1 en B.

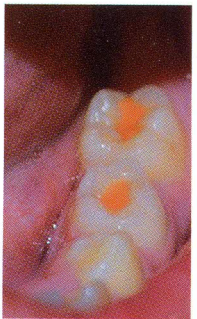


Fig. 3. A

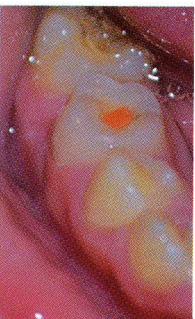


Fig. 3. B

Paciente 4, sector 3 en A y sector 4 en B.

Sellador de resina N° de muestra	Filtró	No filtró
1	X	
2	X	
3	X	
4	X	
5		X
6	X	
7	X	
8		X
9	X	
10	X	
Total	8	2

Tabla 1:

Resultados de la penetración del colorante en la interfase diente-sellador en el grupo sellado con resina. Ver figuras 6 y 7.

	Sellador de resina	Sellador de ionómero
Filtró	0,14	0,14
No filtró	0,33	0,33

CONCLUSIONES

Luego de todo lo expuesto se pueden sacar las siguientes conclusiones:

- 1) Es indistinto sellar con ionómero o con resina.
- 2) El sellado de los surcos y fisuras es un tratamiento efectivo para disminuir el riesgo de caries.
- 3) El ensayo sobre sellado marginal de ambos materiales no permitió observar diferencias estadísticamente significativas, por lo cual es aconsejable continuar el trabajo con un aumento considerable de las muestras utilizadas.
- 4) Si bien en los controles clínicos de nuestro trabajo se desprendieron algunos selladores, se debe tener en cuenta que en casi toda la literatura la permanencia de los selladores, tanto de resina

Sellador de ionómero N° de muestra	Filtró.	No filtró
1		X
2		X
3	X	
4	X	
5	X	
6	X	
7		X
8	X	
9		X
10	X	
Total	6	4

Tabla 2:

Resultados de la penetración del colorante en la interfase diente-sellador en el grupo sellado con ionómero. Ver Figura 4 y 5

Tabla 3:

valor de Chi Cuadrado (X^2): 0,94 para un $p=0,05$; 1 grado de libertad y valor crítico=3,84. $\alpha>0,05$. No existen diferencias estadísticamente significativas.

como de ionómero, es superior a 4 años (15).

- 5) Debe tenerse en cuenta que la mayoría de los ionómeros, cuando se desprenden, lo hacen totalmente sin ofrecer retención de placa bacteriana; en cambio las resinas, al adherirse con fuerzas muy elevadas por la técnica de grabado ácido, se van rompiendo de a poco, generando espacios retentivos, con la posibilidad de que en ese lugar comience un proceso de caries secundaria.
- 6) Los selladores deben realizarse con un protocolo adecuado y una técnica minuciosa.
- 7) Además deben ser controlados periódicamente en lo que se refiere a retención, integridad de la masa e integridad marginal.

