



FO
FACULTAD DE
ODONTOLOGÍA

DIAGNÓSTICO Y ALTERNATIVAS DE TRATAMIENTO DE MORDIDA ABIERTA ANTERIOR EN ADULTOS

Directora de Tesina: Od. Esp. Prof. MABEL MORAN

Autor: Od. LEANDRO MARTIN GORI

2024

A mis padres por haberme apoyado en cada paso de mi vida, a mis hermanas y sobrinos por estar siempre a mi lado y a mi ser por haber elegido esta vida.

Agradecimientos

Al Dr. Pedro Sales por darme la oportunidad de realizar mis estudios en la Especialidad de Ortodoncia y Ortopedia, y por enseñarme los primeros pasos de la Ortodoncia, al Dr. Luis Miranda por sus enseñanzas en Ortopedia funcional de los maxilares, a mis pacientes, a los docentes de la carrera, a mis compañeros y colegas por la amistad y camaradería, y un especial agradecimiento a la Dra. Beatriz Esquembre por su incansable dedicación y paciencia, por sus enseñanzas y por tomar el timón de la carrera en un momento delicado, también me gustaría agradecer profundamente a la Dra. Mabel Moran por su orientación, enseñanzas y aliento constante.

INDICE

Abstract	5
Desarrollo	5
Resumen	5
Objetivos	5
Introducción	5
Marco teórico	6
Etiología.....	6
Diagnóstico.....	6
Cefalograma de Ricketts	7
Cefalograma de Björk-Jarabak.....	8
Cefalometría de McNamara	9
Epidemiología	10
Tratamientos	10
Control de las disfunciones	11
- Fonoaudiológico:	11
- Parrilla o Rejilla lingual:.....	11
- Púas linguales:	11
- Aparatología funcional:	12
Extrusión de dientes antero superiores e inferiores	12
- Arcos Curva reversa:	13
- Técnica Multiloop Edge wise Archwire (MEAW).....	13
- Ubicación de brackets	13
Intrusión de sectores posteriores	14
- Mediante la utilización de micro implantes.....	14
- Bloques de Intrusión Posterior	14
- Exodoncias	15
- Utilización de Miniplacas para intrusión dental.....	15
- Alineadores Invisibles	16
Materiales y Métodos	16
Seguimiento del tratamiento.....	30
Resultados	37
Bibliografía.....	39

Abstract

Today, orthodontic treatments have evolved due to the number of reported cases using various diagnostic and treatment techniques, as well as advancements in digital technology. This paper summarizes the diagnostic and treatment methods for anterior open bite and presents a clinical case of a 37-year-old female patient seeking treatment at the Specialization Course in Orthodontics and Orthopedics offered at the Faculty of Dentistry of the National University of Cuyo.

Objectives

Develop various cephalometric methods for diagnosing anterior open bite.

Describe different treatment alternatives to address a malocclusion of this nature.

Present a clinical case of a patient with anterior open bite and its resolution.

Desarrollo

Resumen

Hoy en día los tratamientos de Ortodoncia han evolucionado gracias a la cantidad de casos reportados utilizando distintas técnicas de diagnóstico y tratamiento, y también al avance de la tecnología digital.

Este trabajo resume los métodos de diagnóstico y tratamientos de mordida abierta y muestra un caso clínico de una paciente de 37 años de edad que acude en busca de tratamiento a la Carrera de Especialización en Ortodoncia y Ortopedia, dictada en la Facultad de Odontología de la Universidad Nacional de Cuyo.

Objetivos

Realizar un desarrollo de los distintos métodos cefalométricos para realizar el diagnóstico de mordida abierta anterior.

Relatar las distintas alternativas de tratamiento para afrontar una maloclusión de estas características.

Mostrar un caso clínico de una paciente con mordida abierta anterior y su resolución.

Introducción

La mordida abierta es una maloclusión caracterizada por la falta de contacto vertical entre los dientes superiores e inferiores al cerrar la boca, lo que puede resultar en espacios visibles entre ellos. Esta condición puede manifestarse de manera anterior o posterior, siendo más común en el sector anterior. La mordida abierta no sólo afecta la función masticatoria, si no

también impacta negativamente en el habla, la deglución y la estética facial, lo que puede generar problemas en la vida social del individuo (1).

Existen dos tipos principales de mordida abierta: dental y esquelética. La mordida abierta dental se origina cuando las bases óseas están alineadas verticalmente de manera normal, pero los dientes presentan un overbite alterado que impide el contacto adecuado entre ellos. Por otro lado, la mordida abierta esquelética se produce debido a una relación anormal entre las bases óseas en sentido vertical, lo que genera una hiperdivergencia de estas estructuras (2). La etiología de esta maloclusión es multifactorial e incluye factores genéticos y hábitos adquiridos durante la infancia, como el uso prolongado del chupete, la succión del dedo, la respiración oral y la deglución atípica. Estos hábitos pueden influir en el desarrollo de los huesos faciales y en la posición de los dientes, contribuyendo así a la aparición de la mordida abierta. La identificación del origen y la etiología es crucial para establecer un plan de tratamiento adecuado. Un diagnóstico temprano es fundamental para abordar esta condición. Si se logran eliminar los factores funcionales que contribuyen a la mordida abierta, es posible esperar una evolución favorable del tratamiento ortodóntico. En algunos casos, si el tratamiento ortopédico se implementa a tiempo y alcanza sus objetivos, se puede evitar la necesidad de intervenciones más complejas en el futuro.

Marco teórico

Etiología

La causa de esta alteración es multifactorial y están involucradas principalmente:

- Bases Óseas
- Dientes
- Músculos
- Patrón de crecimiento Vertical
- Hábitos deletéreos, (deglución atípica)

Para realizar un completo y exitoso tratamiento tanto ortopédico como ortodóntico es necesario un abordaje terapéutico multidisciplinario con la asistencia de otorrinolaringólogos, fonoaudiólogos y psicólogos. (3)

Diagnóstico

Lo primero que el ortodoncista debe tener en cuenta es un diagnóstico minucioso de la mordida abierta, determinando cuál es su origen. Para esto, aparte de un meticuloso examen clínico, se puede recurrir a distintos Cefalogramas. A continuación se hace una revisión de los más utilizados que son:

- 1- Ricketts.
- 2- Bjork-Jarabak
- 3- McNamara

Cefalograma de Ricketts

- Factor N° 4. Overbite incisivo:
Es la distancia entre los bordes incisivos incisales inferior y superior. Se mide perpendicular al plano oclusal y tiene un valor normal de 2.5 mm con una desviación estándar de ± 2 mm, este valor está dentro del rango de la mordida normal. Cuando esta medida en el paciente es menor indica una mordida profunda y si es mayor refiere que se está en presencia de una mordida abierta. (4)
- Factor N° 5. Extrusión del incisivo inferior:
Aquí se toma en cuenta la distancia que existe entre el borde incisal del incisivo inferior y el plano oclusal. En la interpretación se tiene en cuenta que el valor normal es de +1.25 mm con una variación estándar de 2 mm, valores superiores a este habla de una posición extrusiva de los incisivos inferiores y valores inferiores (de -0.75 mm en adelante) demuestra posiciones intrusivas. Este factor puede mostrar que la mordida abierta anterior es de origen dental.
- Factor N° 8. Altura facial inferior:
Considerado un factor primordial a la hora de determinar si la mordida abierta es esquelética o dentaria. Es un ángulo, formado por los planos Xi-ANS y Xi-Pm, en donde valores menores a $47^\circ \pm 4$ (valor normal y variación estándar respectivamente) hablan de un patrón Braquifacial y una sobremordida profunda, y valores mayores a ese parámetro dan un indicio de mordida abierta.
- Factor N° 14. Plano Oclusal - Xi:
Este factor revela la distancia entre el plano oclusal y el centro de la rama mandibular (Xi). Su valor normal es 0 mm a la edad de 9,5 años y va descendiendo 0.5mm por año respecto al punto Xi (hasta los 12 años en mujeres y 14 años en hombres. Cuando la medida es positiva indica que el plano oclusal se posiciona hacia arriba de Xi por lo que hay extrusión de molares inferiores, y si da negativo, plano oclusal por debajo de Xi, indica una intrusión de molares superiores. Gracias a esta referencia se puede determinar si el tratamiento de mordida abierta puede estar enfocado en la extrusión de molares de la arcada superior o inferior.
- Factor 18. Comisura labial-plano oclusal:
Este factor indica la distancia entre la comisura labial y el plano oclusal. Es importante para evaluar si es estéticamente posible la extrusión del sector anterosuperior para

cerrar mordidas o no. Su valor normal es de -3.5 mm a los 8.5 años y se eleva 0.1 mm por año considerando los límites compartidos en el factor anterior.

- Factor 22. Angulo del plano mandibular:

Considerado uno de los factores primordiales en el diagnóstico de mordida abierta esquelética. Está formado por el plano mandibular y el plano horizontal de Frankfurt. Tiene un valor normal de $26^\circ \pm 4$ a los 9 años y disminuye 0.3 mm por año. Cuando hay valores menores a este se considera que corresponde a los pacientes braquifaciales y un valor superior a este corresponde a pacientes con un biotipo dolicofacial y está indicando una morfología mandibular con ángulo muy obtuso, una implantación mandibular rotada en el sentido de las agujas del reloj o una combinación de ambas

- Factor 24. Altura maxilar:

Factor, junto con el anterior, considerado importantísimos a la hora de determinar si la mordida abierta es de origen esquelética, ya que nos indica la posición del maxilar superior con el plano vertical. Este ángulo, cuyo valor normal es de $53^\circ \pm 3$ (aumenta 0.4° por año) tiene el cuanta los puntos Na, CF (intersección del plano de Frankfurt y PVT) y punto A. Si la medida de este ángulo es menor a la norma estamos en presencia de una mordida abierta esquelética.

- Factor 25. Inclinación del Plano Palatino:

Angulo formado por el plano de Frankfurt y el plano palatino. Tiene un valor normal de $1^\circ \pm 3$. Es constante con la edad y nos muestra la inclinación anterior del paladar, si aumenta indica mordida abierta y si disminuye, sobremordida.

- Factor 31. Arco mandibular. Ángulo formado por el eje del cuerpo mandibular y el eje condilar. Tiene un valor normal de $26^\circ \pm 4^\circ$ (aumenta 0.5° por año). Este ángulo es un indicador de las características musculares del paciente. Ángulos mayores a la norma corresponden a pacientes con mandíbulas cuadradas, mordidas profundas y patrones braquifaciales. Valores inferiores a la norma se muestran en pacientes con musculatura débil, patrones dolicofacial y mordidas abiertas. (5).

Cefalograma de Björk-Jarabak

Ante el análisis del polígono, con sus planos y ángulos así como también de las medidas lineales adoptadas por los autores de este exquisito cefalograma, se tendrán en cuenta en este trabajo sólo las necesarias para diagnosticar mordida abierta. A continuación estas medidas:

- Angulo articular:

Relación angular formada por la base craneal posterior (S-Ar) y la tangente al borde posterior de la rama ascendente de la mandíbula (Ar- Go).

La norma establecida por Björk-Jarabak es de 143° . Si este ángulo es mayor a la norma se está en presencia de patrones dolicofaciales en donde las ramas tienen una dirección vertical y advierte acerca de la posibilidad de extrusiones del sector posterior y por consiguiente apertura de mordida.

- Ángulo goníaco

Este ángulo está formado por la tangente al borde posterior de la rama ascendente de la mandíbula (Ar-Go) y el borde inferior del cuerpo de la mandíbula. Su norma es de 130° .

Su análisis puede realizarse de formas: considerando la totalidad del ángulo o dividiendo ese ángulo en dos y analizándolos por separado. En este último caso la línea que divide en dos al ángulo goníaco es la que va de Go a Na.

De cualquiera de las dos formas estaríamos analizando la dirección de crecimiento del paciente o, en caso de pacientes adultos, saber cuál o cuáles fueron las direcciones de ese crecimiento.

Aquí se tiene en cuenta la mitad inferior de este ángulo la cual describe la oblicuidad del cuerpo mandibular, en donde su aumento indicará mayor inclinación del cuerpo hacia abajo y esto muestra una tendencia a mordida abierta.

Un aumento de ambas partes del ángulo en cuestión producirá la aparición de mordida abierta con características de clase III.

- Relación entre la altura facial posterior y la altura facial anterior.

De acuerdo a esta relación podemos tener tres tipos de crecimientos:

- 1- En sentido horario
- 2- Directo hacia abajo
- 3- En sentido anti horario

En el caso de diagnosticar mordidas abierta vamos a poner especial interés en el crecimiento en sentido de las agujas del reloj, en donde la altura facial anterior será mayor en proporción a la altura facial posterior dando como resultados pacientes dolicofaciales con posibilidad de presentar mordidas abiertas. (5) (6) (7)

Cefalometría de McNamara

Esta es una metodología desarrollada por el Dr. James McNamara desarrollada a partir de un análisis de Ricketts y Harvorld en donde se realiza un análisis profundo de las relaciones de los maxilares y las estructuras craneales.

Este Cefalograma muestra la relación intermaxilar en forma sagital y vertical, cuantificando la incidencia de los cambios verticales en relación a los sagitales.

Este estudio es de gran utilidad tanto en pacientes en crecimiento como en adultos en donde, gracias a este cefalograma, se puede hacer un análisis de la situación esquelética y también de las vías aéreas.

Dentro de los planos y medidas utilizadas por McNamara se presta atención a las que ayudan a diagnosticar mordida abierta. Estas medidas, que corresponden a las Normas Compuestas y son:

- Longitud maxilar
- Longitud mandibular
- Altura facial anteroinferior

La medida de la altura facial anteroinferior es la en este estudio tiene más relevancia, sin perder de vista que ésta tiene una estrecha relación con las otras medidas, longitud maxilar y longitud mandibular. (5)

Epidemiología

Tras revisar diversos estudios llevados a cabo en distintas regiones del mundo por varios investigadores, se ha evidenciado que la mordida abierta anterior es una condición poco común (menor al 9%) en pacientes menores de 18 años (8) (9). Esta maloclusión se detecta con mayor frecuencia en la dentición temporal y durante la etapa mixta temprana, presentándose en un bajo porcentaje de casos. Estos hallazgos sugieren que la mordida abierta anterior tiende a ser más prevalente en edades tempranas, lo que destaca la importancia de realizar evaluaciones ortodónticas desde una temprana edad para detectar y tratar adecuadamente esta condición.

Tratamientos

En la literatura se presentan varias alternativas de tratamientos entre las que se encuentran las destinadas a cohibir hábitos nocivos como la deglución atípica, succión del dedo, respiración bucal, interposición lingual, que mantienen o empeoran la mordida abierta anterior. La corrección de estos hábitos nocivos es una terapia compleja con implicación psicológica, emocional y familiar, en donde se busca hacer una reeducación neurofuncional de los pacientes que presentan esos hábitos nocivos. (10)

Cuando un paciente llega a la edad adulta sin ningún tratamiento interceptivo previo o preventivo, la literatura sugiere una variedad de tratamientos que van desde controlar el hábito hasta adoptar procedimientos más complejos, como la cirugía (11).

El autor del presente trabajo recomienda que, además de los tratamientos propuestos en este trabajo, se realice una consulta desde la mirada de la psiconeurodentología.

Basados en la literatura, los tratamientos de esta maloclusión son:

Control de las disfunciones

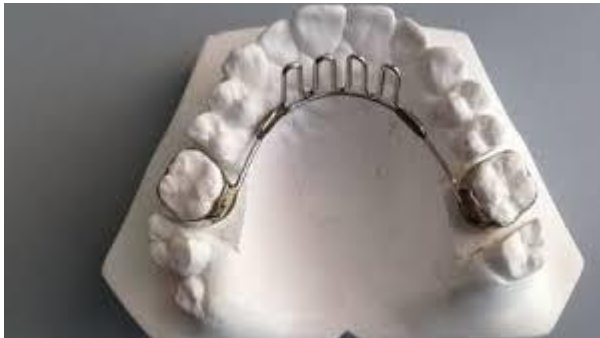- Fonoaudiológico:

Mediante un fluido diálogo con el fonoaudiólogo para determinar objetivos de tratamiento en forma conjunta.

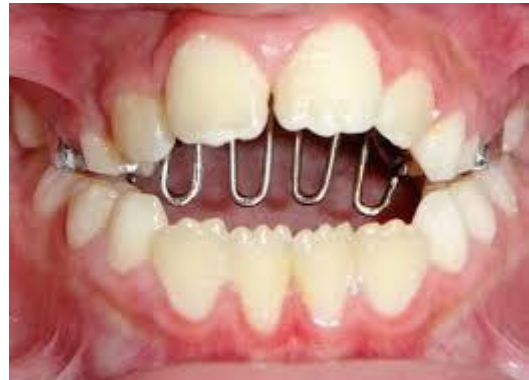- Parrilla o Rejilla lingual:

El principio de su acción es interferir en el hábito. (12)

Su desventaja es la incomodidad que causa al paciente.



Fuente de la Imagen: <https://basu.cl/succion-digital/>



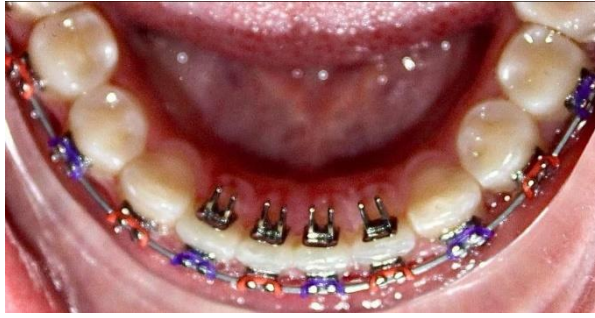Fuente de imagen:

https://www.instagram.com/_smiletones//CxnNb7vOnrm/?img_index=1

- Púas linguales:

La utilización de estos dispositivos ayuda al reposicionamiento lingual y con esto a facilitar el cierre de la mordida. Se puede utilizar púas preformadas o realizalas en la práctica clínica en forma casera mediante la utilización de alambres de bronce latón. Van adheridas a las caras palatinas de dientes antero superiores o caras linguales de dientes antero inferiores para evitar que la lengua se mal posicione en ese lugar.

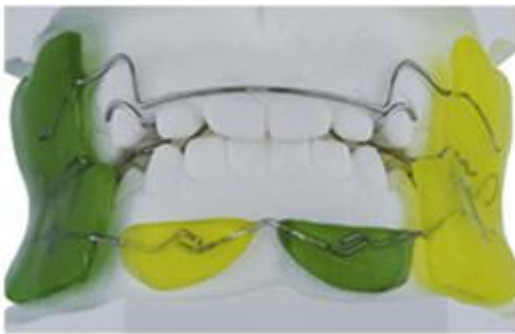Es un dispositivo práctico, útil en cuanto al objetivo buscado pero muy incómodo para el paciente. (13)



Fuente de la Imagen: <https://www.facebook.com/dentarixeo/posts/%EF%B8%8Fspikes-para-el-h%C3%A1bito-lingual-estos-picos-o-spikes-son-muy-%C3%BAtiles-para-el-contr/1107300693047721/>

- **Aparatología funcional:**

Los aparatos de ortopedia funcional son dispositivos destinados a devolver la correcta función del sistema estomatognático favoreciendo al sellado oral y ayudando a la reubicación de la lengua. Como resultado de la utilización correcta de esta aparatología removible se logra una rotación anterior de la mandíbula como reacción ortopédica que corrige de forma estable la mordida abierta esquelética. (14) (15) (16)



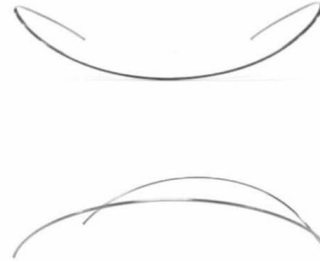
Fuente de la Imagen: <https://www.ortodoncia.ws/publicaciones/2015/art-36/>

Extrusión de dientes antero superiores e inferiores

Esta alternativa de tratamiento se utiliza cuando la exposición de los incisivos superiores es insuficiente y no hay sonrisa gingival.

- **Arcos Curva reversa:**

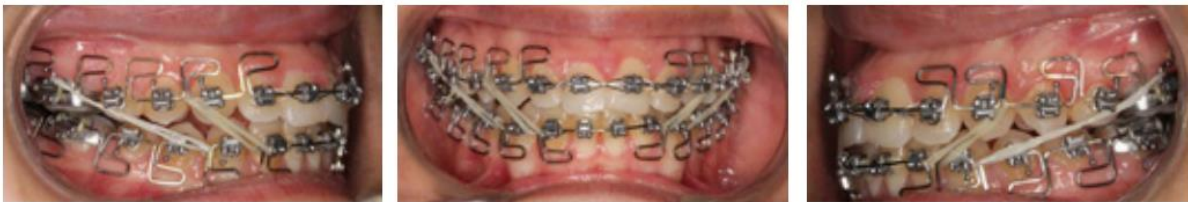Con la utilización de este tipo de arcos se busca no sólo la extrusión del sector anterior sino también la intrusión del sector posterior.
(17)



Fuente de la Imagen:
<https://www.adtperu.com/producto/arcos-nitinol-curva-reversa-redondos-y-rectangulares/>

- **Técnica Multiloop Edge wise Archwire (MEAW) (18)**

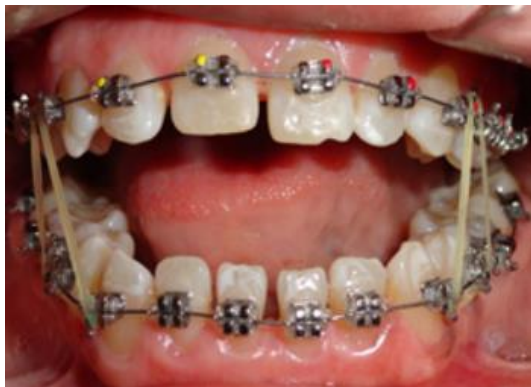Se realiza con alambre de acero rectangular preferentemente 17x25 y gomas intermaxilares.



Fuente la Imagen: https://www.instagram.com/illanesortodoncia/p/C1qAEkxvAD/?img_index=1

- **Ubicación de brackets**

Colocando brackets de los incisivos centrales a 1.5 mm, incisivos laterales a 1 mm y caninos a .5 mm más hacia gingival de la altura normal de posicionamiento y respetando su posición con respecto al centro de la corona anatómica de ambas arcadas se logra la extrusión y cierre de la mordida abierta y arco de sonrisa (19).

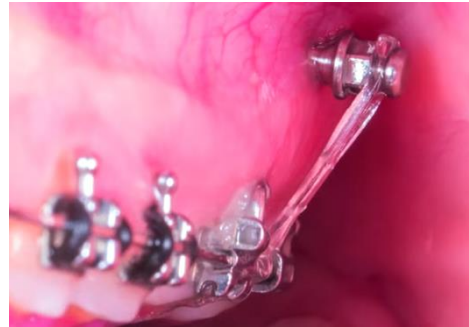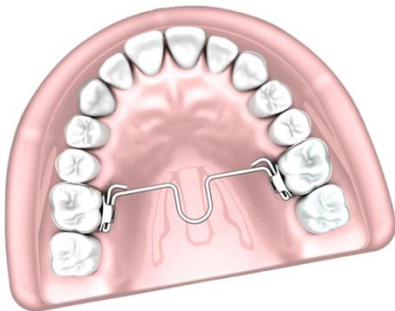


Fuente imagen: Referencia 19

Intrusión de sectores posteriores

- **Mediante la utilización de micro implantes**

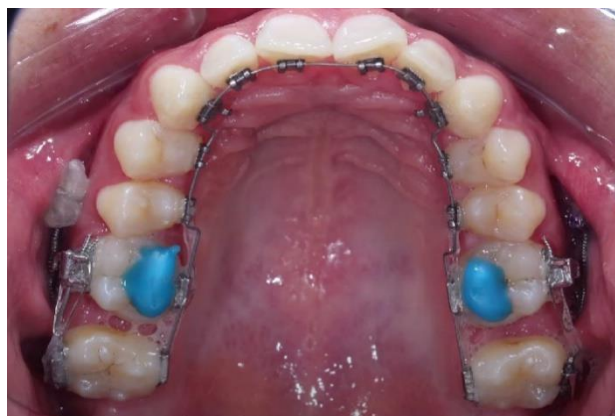Microimplantes, gomas elásticas y barra palatina para evitar la extrusión de cúspides palatinas de molares. (20)



Fuente imagen: Referencia 19

- **Bloques de Intrusión Posterior**

Mediante la utilización de este tipo de bloques se busca la intrusión de los sectores posteriores gracias a la fuerza de los músculos masticadores. Este tipo de bloques pueden ser removibles, mediante la utilización de un aparato removible de acrílico, o fijos, utilizando resina compuesta sobre las caras oclusales de los elementos que se desea intruir (21).



Fuente imagen: Referencia 20

- **Exodoncias**

- De premolares**

- La exodoncia de premolares es una alternativa de las consideradas aceptables en el tratamiento de esta maloclusión. Puede ser combinada con el uso de aparatos tipo Hyrax y el uso de gomas de intrusión (22).

- De Molares**

- Exodoncia de segundos molares superiores permanentes.

- Los segundos molares superiores permanentes, están ubicados por detrás de los primeros molares superiores permanentes y por delante de los terceros molares superiores permanentes (23). En cuanto a la formación, cronología de erupción y dimensiones se puede decir que es un elemento que tiene su primera calcificación entre los 2.5 y 3 años, su corona termina de calcificar a los 7-8 años, erupciona entre los 11 y 13 años, y completa su calcificación radicular entre los 14 y 15 años. (24)

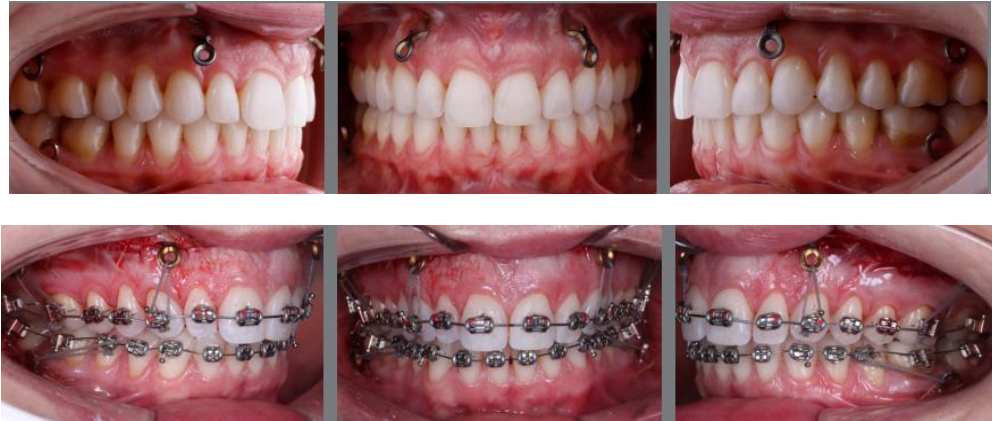
- Las indicaciones para la extracción de los segundos molares incluyen: Presencia de caries severas, molares erupcionados ectópicamente o severamente rotados. (25) (26), existencia de deficiencias de longitud de arco de leves a moderadas, apiñamiento en la zona de la tuberosidad con necesidad de facilitar el movimiento distal del primer molar (27), facilitar la erupción de los terceros molares, evitando así la necesidad de extracción quirúrgica. También el alivio de las maloclusiones desarrolladas a partir de las fuerzas de erupción de los molares permanentes. (28)

Aunque la exodoncia de 2dos molares puede ser un tema controversial, es una alternativa a tener en cuenta en tratamientos de mordidas abiertas. La primera extracción de un molar con este fin fue mencionada en 1976 en un artículo de Williams, sin embargo, la técnica de extracción de molares permanentes como sustitución de la extracción de premolares fue introducida por primera vez para el segundo molar por Richardson en 1996. (29) (30)

La exodoncia de 2dos molares superiores es una de ellas. Para llegar a un plan de tratamiento de estas características hay que tener en cuenta criterios como posición y salud de los mismos, presencia o no de terceros molares (para que estos ocupen su lugar).

- **Utilización de Miniplacas para intrusión dental**

- Esta técnica permite un control Fuerzas de compresión y tracción, controlando la génesis celular y la reabsorción o aposición ósea alrededor de los elementos a instruir, disminuyendo así la reabsorción radicular al mínimo gracias a la distribución homogénea de fuerzas. (31)



Fuente imagen: Referencia 30

- **Alineadores Invisibles**

La tecnología de los alineadores invisibles está avanzando rápidamente gracias a las innovadoras técnicas desarrolladas, lo que permite abordar casos más complicados de Ortodoncia, como la mordida abierta anterior.

El impacto de los alineadores en la relación vertical de la mordida desempeña un papel crucial que lo distingue de la Ortodoncia tradicional, ya que la elevación de los dientes posteriores, común en el uso de brackets, se puede ver minimizada e incluso eliminada debido al material plástico resistente que los recubre y a la influencia de las fuerzas de masticación en ellos. Esto puede resultar en la intrusión de este grupo de dientes, lo cual beneficia el avance del tratamiento de la mordida abierta anterior.

Con estos dispositivos removibles puede realizarse tanto la extrusión de elementos del sector anterior, como la intrusión de elementos del sector posterior. (32)

Materiales y Métodos

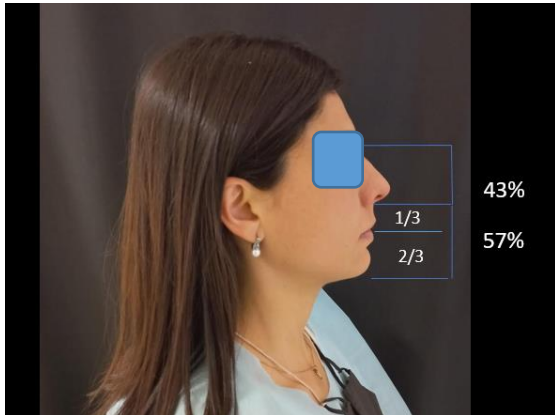
Historia clínica

Acude a la consulta una paciente de sexo femenino, de 37 años de edad. Como antecedentes odontológicos resalta que ya fue tratada con ortodoncia fija hace 21 años. En cuanto a los antecedentes médicos esta diagnosticada con hipotiroidismo el cual es tratado mediante medicación adicionando tiroxina (T4), enfermedad de Hashimoto, diabetes tipo II, para lo cual esta medicada con metformina e insulina respectivamente.

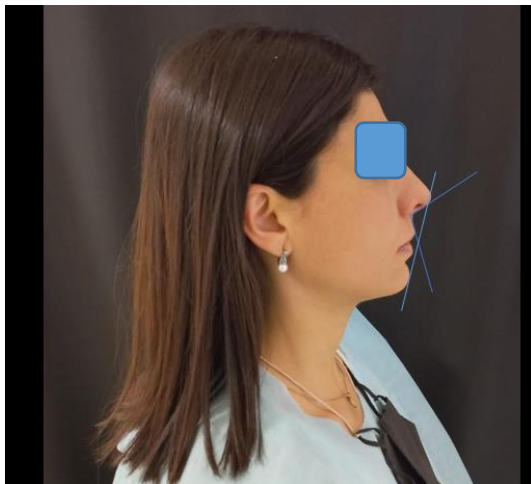
Examen clínico facial

Examen de perfil: considerando un 100% a la medida de Na a Me, se observa que el tercio inferior, que en la norma deber ser del 57%, en la paciente es 54%, por lo cual se determina

que está levemente disminuido. El tercio inferior también es evaluado de SN a Stomion superior y de Stomion inferior a Me. Concluyendo que la paciente presenta un leve aumento del tercio superior por sobre los dos tercios inferiores.

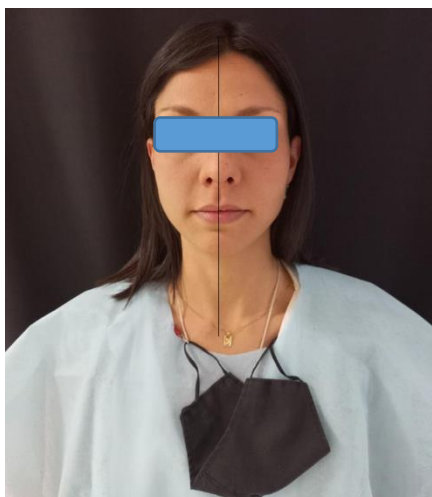

- Tercio Inferior Levemente disminuido (paciente 54%)
- Tercio inferior: leve aumento del 1/3 superior por sobre los 2/3



- Angulo nasolabial 107° (90-100)
- Línea "E"
Sup: -4mm (pac: -5 mm)
Inf. -2 mm (pac: -3)

Examen de frente:

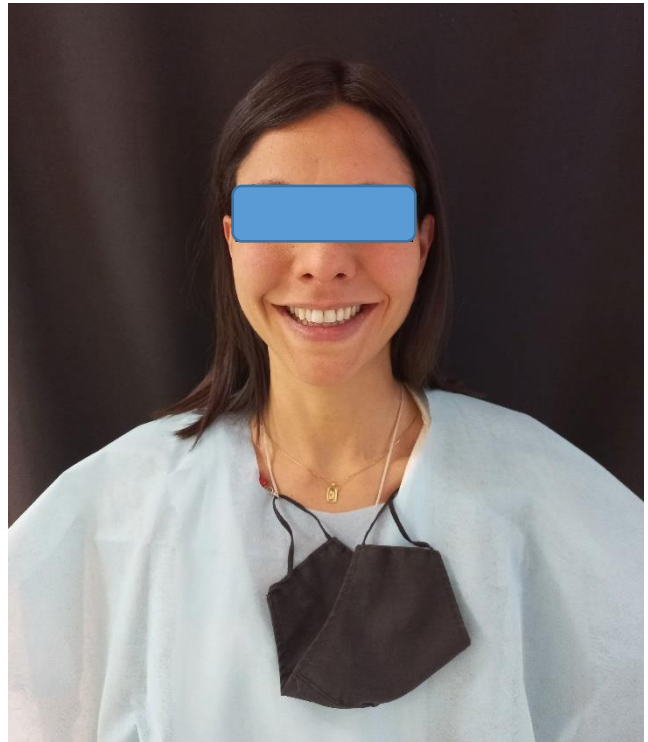
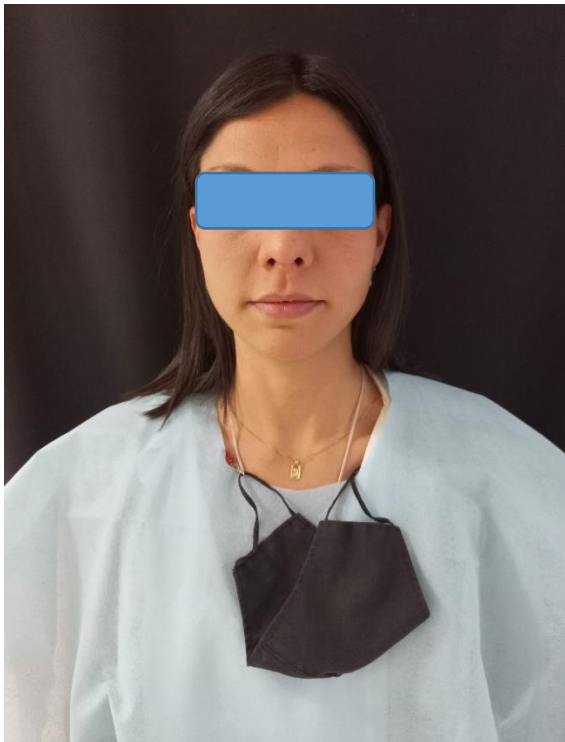


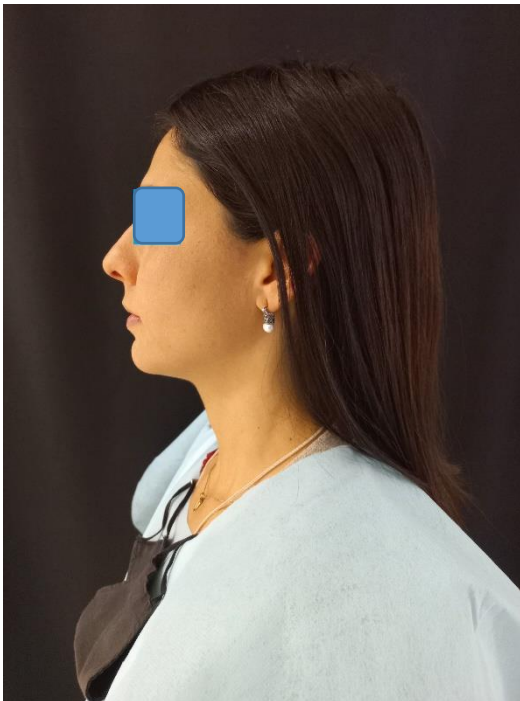

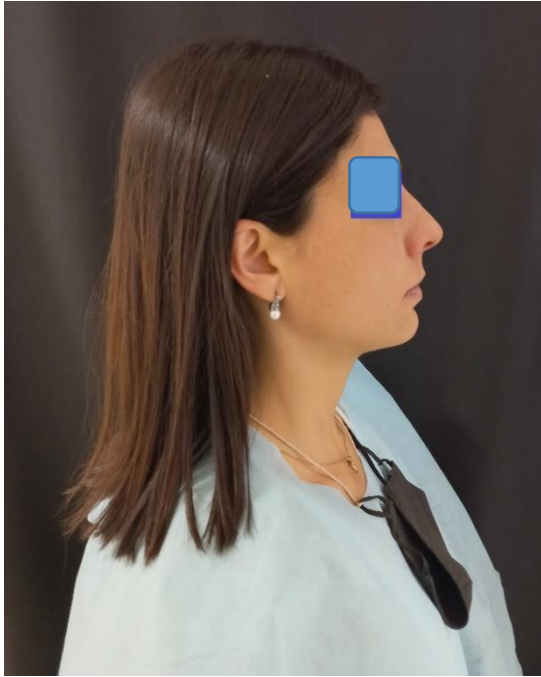
Presenta asimetría facial;



Tiene una exposición incisiva en reposo de 2.5 mm y en sonrisa de 9 mm; el surco labiomentoniano se encuentra levemente marcado. No presenta incompetencia labial.

Fotografías extraorales



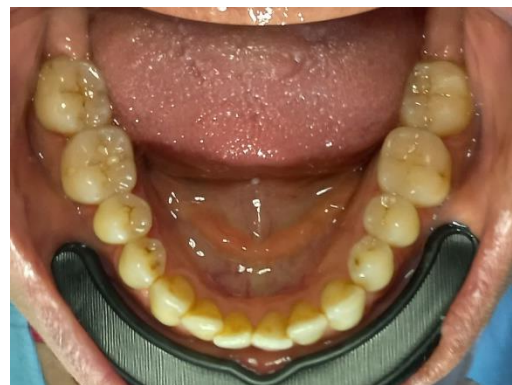
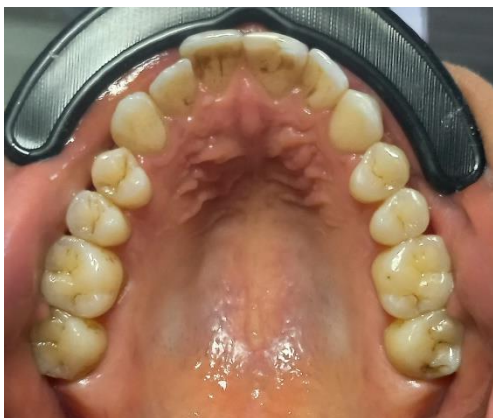
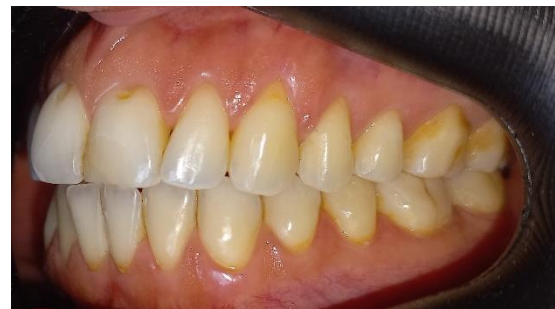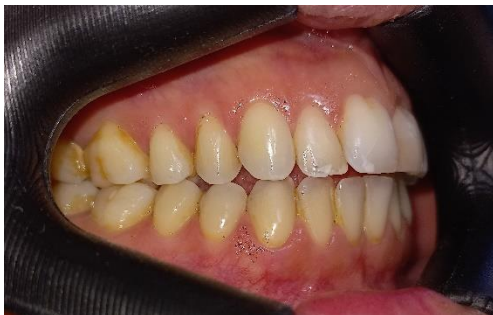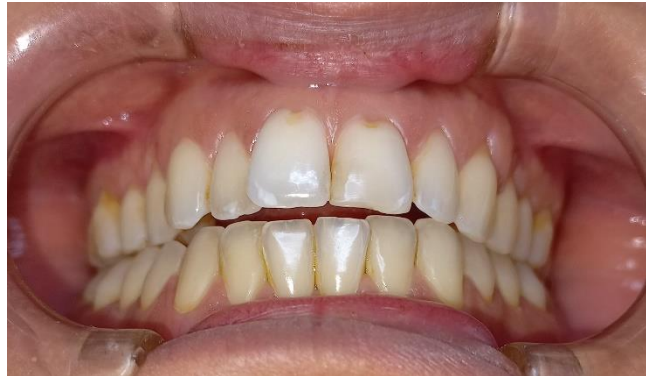Examen clínico intraoral:

La paciente presenta mordida abierta anterior. No se observa lesión de caries ni enfermedad gingivoperiodontal.

Líneas medias dentarias: hay desviación de línea media inferior hacia la derecha de 1.5 mm.

Fotos intraorales:



Análisis de modelos

Análisis de Nance:

- Discrepancia superior de -1
- Discrepancia inferior de - 2

Índice de Bolton:

- Anterior: 82.9 % (Norma: 77.3%)

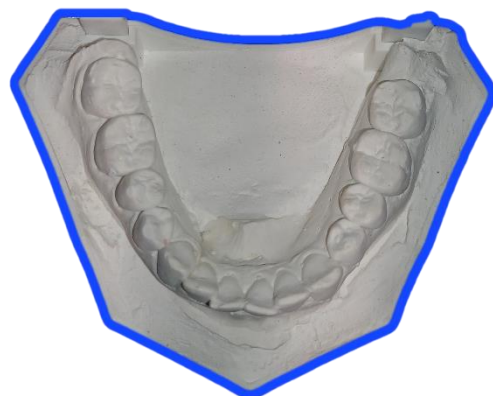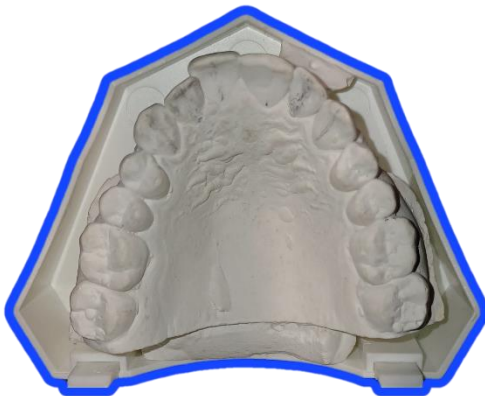Exceso inferior

- Total: 97.3 % (Norma 91.3%)

Exceso inferior

Overbite: - 1

Overjet: 3.5



Examen funcional

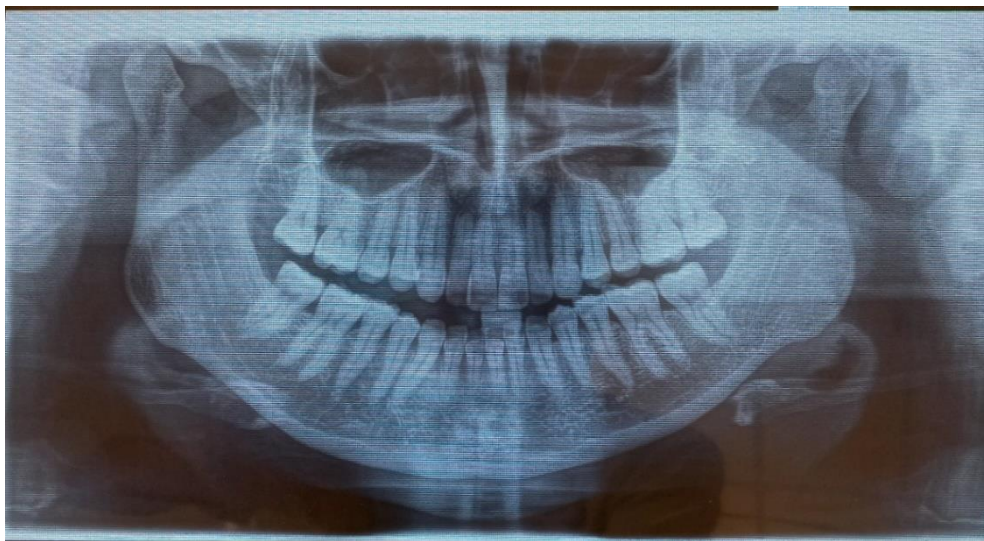
Presenta respiración buconasal. Tabique y cornetes nasales normales. Deglución disfuncional con interposición lingual.

La apertura bucal se encuentra dentro de la norma (45 mm).

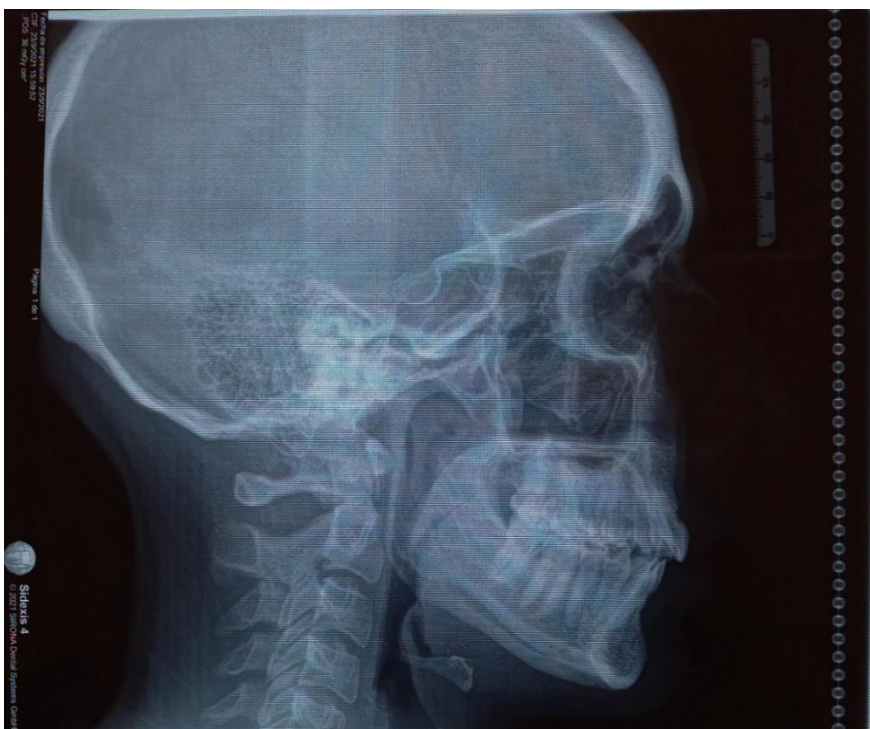Articulaciones temporomandibulares: no presenta deflexión pero si un desvío hacia la derecha en apertura de 1.5 mm. La paciente refiere dolor en el músculo masetero.

Estudios Radiográficos

- Radiografía Panorámica



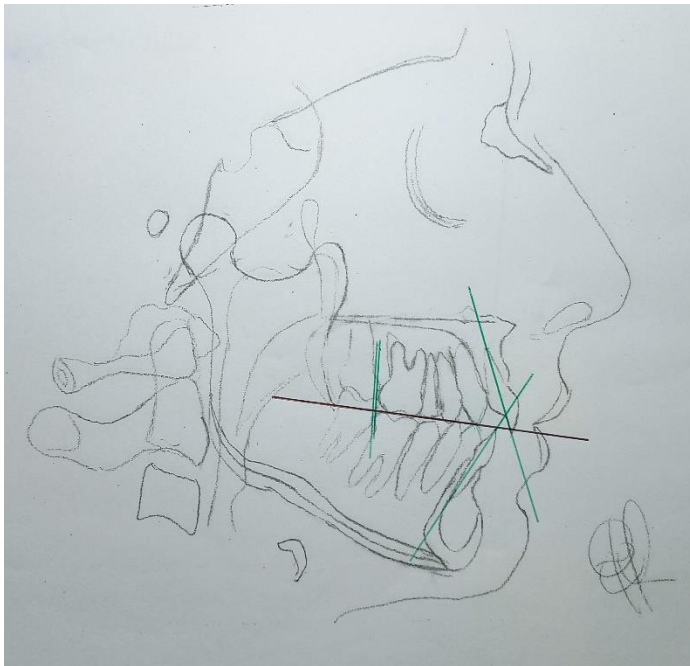
- Telerradiografía de Perfil



Cefalometría:

RICKETTS

CAMPO I- PROBLEMA DENTARIO



Relación Molar

Clase I: - 0.5 mm

Relación Canica

Clase II: 1 mm

Overjet Incisivo

5 mm

Overbite Incisivo

Disminuido: - 1 mm

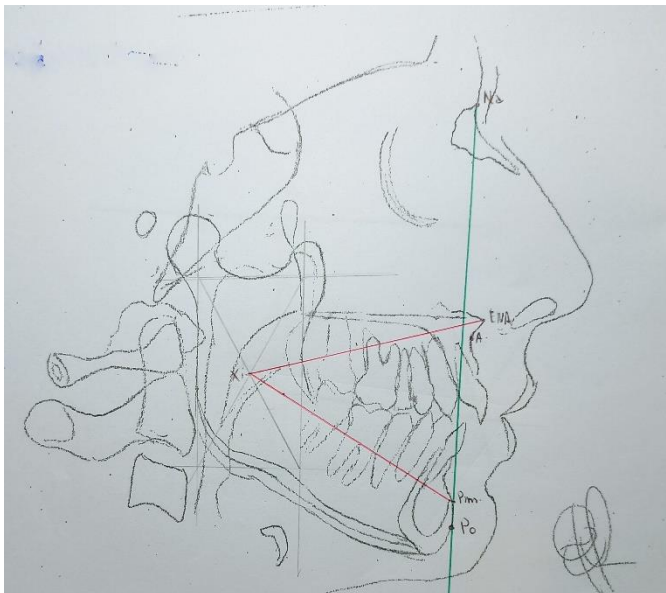
Extrusión del incisivo inferior

Intruido: -1 mm

Angulo interincisivo: (VN: $130^\circ \pm 6$)

130°

CAMPO II: RELACION MAXILOMANDIBULAR



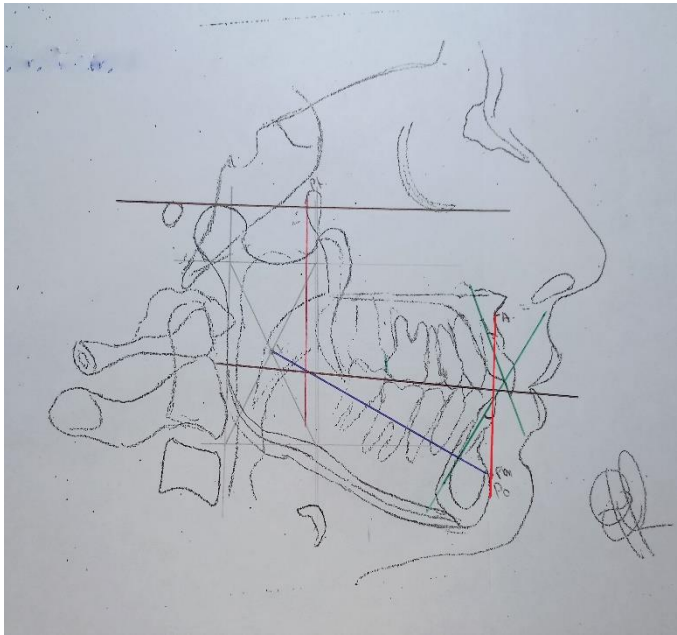
Convexidad: (VN: 2 mm)

2.5 mm: dentro de lo normal

Altura facial inferior: (VN: 47 ± 4)

45° : Normal

CAMPO III: PROBLEMA MAXILO-DENTARIO



Posición del molar superior

22.5 mm

Protrusión del incisivo inferior

1 mm (V. N.: 1 mm ± 2 mm)

Protrusión del incisivo superior

5 mm (V. N. 3.5 mm ± 2 mm)

Inclinación del incisivo inferior

29° (V.N.: 22° ± 4)

Inclinación del incisivo superior

22° (V N. 28° ± 4)

Altura del plano oclusal

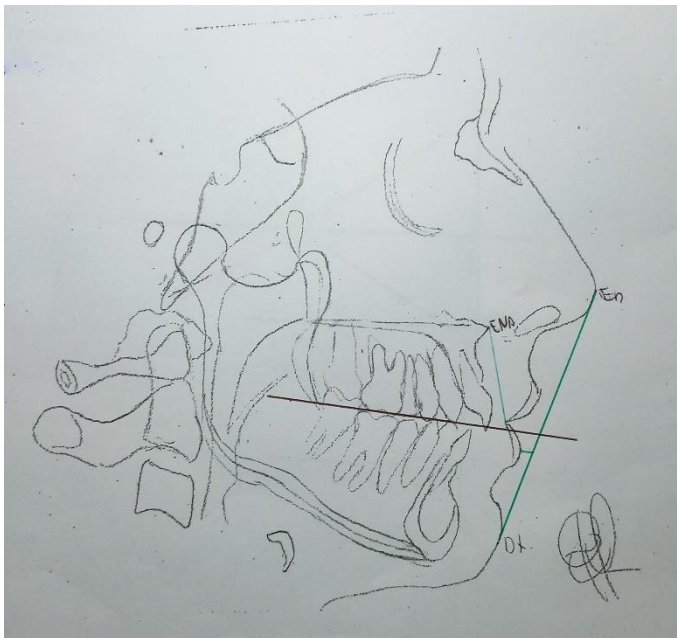
5 mm. (V. N. = 0 mm)

Indica extrusión de los molares superiores.

Inclinación del plano oclusal

24.5 ° (V. N.: 22° ± 4)

CAMPO IV – PROBLEMA ESTETICO (relación labial)



Protrusión labial:

3 mm V. N.: -2 ± 2

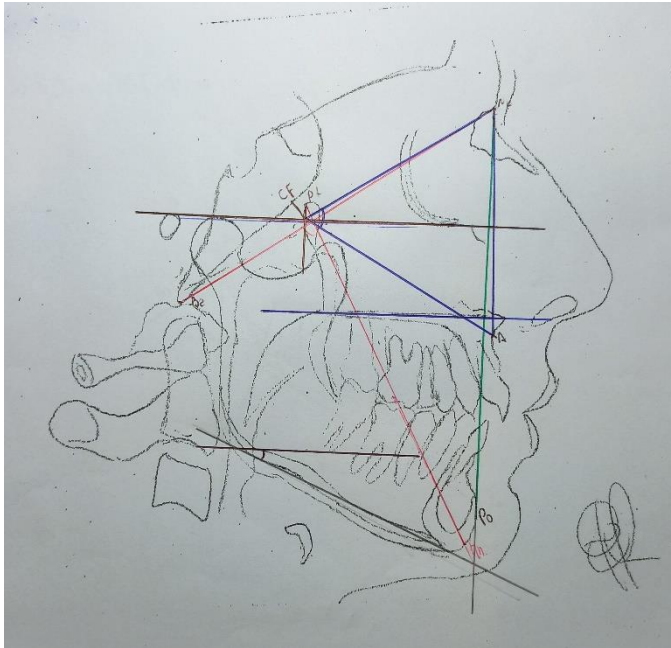
Longitud del labio superior

26 mm (V. N.: 24 mm ± 2mm)

Comisura Labial – Plano oclusal

-1.5 mm (V. N. -3.5 mm)

CAMPO V – RELACION CRANEOFACIAL



Profundidad Facial (ángulo facial de Downs)

90° (V. N.: 87° ±3)

Eje Facial

84° (V. N.: 90° + -3.5)

Cono Facial

67° (V. N. 68° ± 3.5°)

Angulo del plano mandibular

23° (V.N: 26° ± 4)

Profundidad maxilar

87° (V.N.: 90° ± 3)

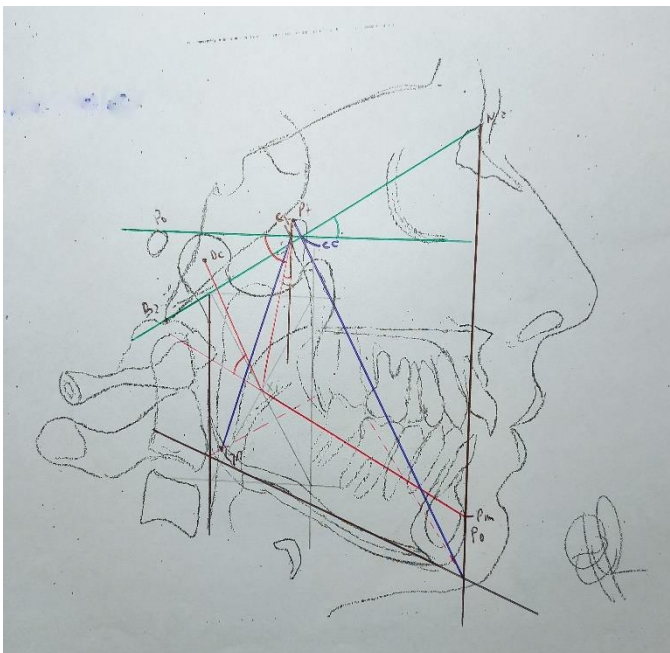
Altura maxilar:

61° (V.N.: 53° ± 3)

Plano palatal

1° (V.N.: 1° ± 3.5)

CAMPO VI- ESTRUCTURAL INTERNO



Deflexión craneal

33.5° (V.N.: 27° ± 3)

Longitud craneal anterior

58 mm C 55mm + -2.5)

Altura facial posterior

62 mm (V.N.: 55mm ± 3.3)

Posición de la rama

81° (V.N.: 70° ± 3)

Localización del Porion

• 37 mm (V.N.: -39 + -2.2)

Arco mandibular

34° (V.N.: 26° ± 4) ángulos grandes corresponden a patrones braqui, mordidas profundas, etc)

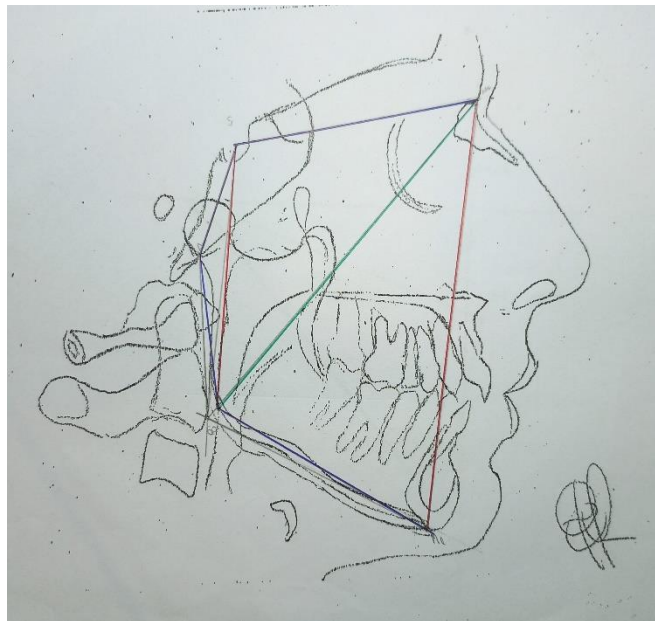
Longitud del cuerpo

66 mm (V.N.: 65 mm + -2.7)

BIOTIPO VERT	NORMA 9 años y DS	Ajuste p/ ___años	MEDIDAS PACIENTE	DIFERENIA/ DS	SUM A
Eje Facial	90° ±3°	90°	99° (braqui)	9/3	3
Profundidad Facial	87° ±3°	+0.3°/a (88.5)	92° (braqui)	3.5/3	1.1
Ang. Plano Mb	26° ±4°	-0.3°/a (24.5)	17 (braqui)	7.5/4	1.8
Altura Fac Inf.	47° ±4°	47°	36° (braqui)	11/4	2.7
Arco Mb	26° ±4°	+0.5°/a (29.5)	41 (braqui)	11.5/4	2.8

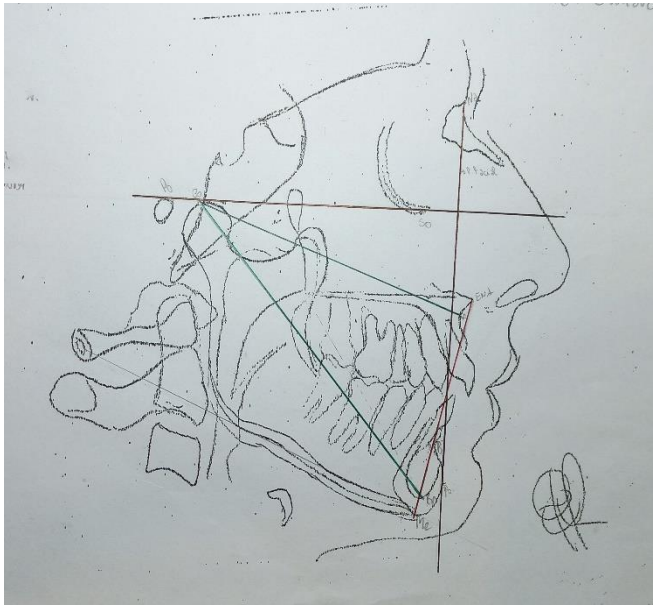
TOTAL: 11.1/5= 2.2 BRAQUI SEVERO

BJÖRK-JARABAK



Björk-Jarabak	Norma	Paciente
A De la silla	123+/-5	120°
A. articular	143+/-6	155°
A goníaco	130+/-7	128°
Suma biotipo	396+/-6	403°
A G Superior	52-55	47°
A G Inferior	70-75	81°
S Art en mm	29-35	34
Art Go en mm	39-49	46
S N en mm	68-74	70
Go Me en mm	66-76	69
A F P en mm	70-85	75
A F A en mm	105-120	124
% de altura	62-65	60% tiende a dólico

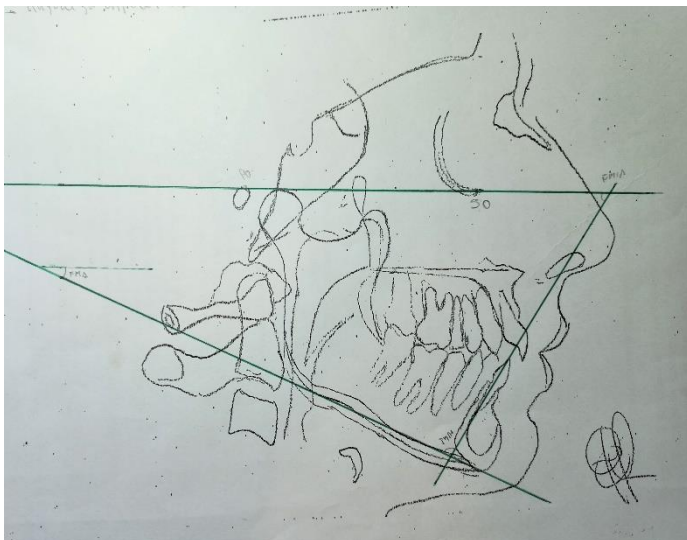
MCNAMARA



Longitud maxilar: 85
 Longitud mandibular: 111
 Altura facial anteroinferior: 61

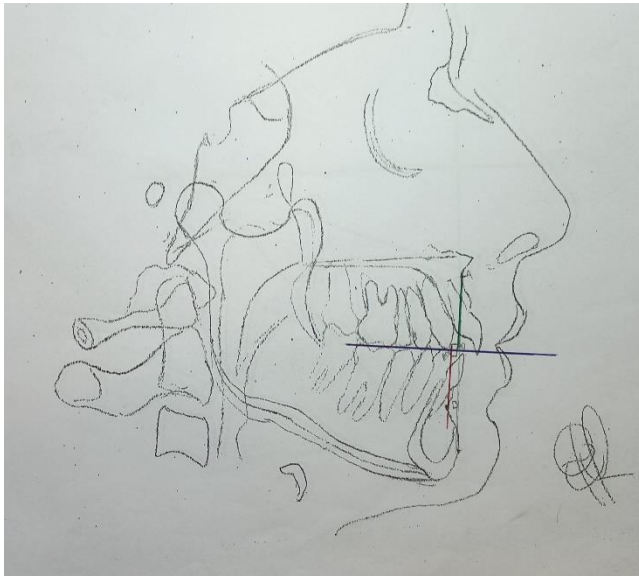
	Normas Compuestas	Medida del Paciente
Longitud Maxilar	85	85
Longitud Mandibular	105-108	111
Altura Facial anteroinferior	60-62	61

TWEED



TWEED	Norma	Paciente
FMA	20-30	24
FMIA	58	60
IMPA	87-92	96

WITS



Clase I Esqueletal

Resumen cefalométrico:

- Discrepancia modelo superior: -1 mm.
- Discrepancia modelo inferior: -1 mm.
- Índice de Bolton Anterior: 82,9% (Exceso inferior).
- Índice de Bolton Total: 97,3% (Exceso inferior).
- Relación canina derecha: Clase II. Izquierda: I.
- Relación molar derecha: Clase I. Izquierda: I.
- Overjet: 3,5 mm.
- Overbite: 0,5 mm.
- Curva de Spee: derecha: 0,5 mm (1er PM) izquierda: 0 mm.
- Extrusión incisivo inferior: -1 mm.
- Discrepancia cefalométrica: -1.

Diagnóstico

- Paciente de sexo femenino, de 37 años de edad.
- Biotipo mesofacial.
- Perfil convexo.
- Clase I esquelética (con tendencia a clase III como muestra las normas compuestas de McNamara en Longitud mandibular aumentada).
- Clase I molar bilateral.

- Clase I canina izquierda, clase II canina derecha.
- Tercio facial inferior aumentado.
- Longitud mandibular aumentada.
- Deglución atípica con empuje lingual.
- Mordida abierta (esqueletal y dentaria):
 - Dentaria: Overbite=0, extrusión incisivo inferiores-1. Intrusión de molares superiores según plano Oclusal-Xi= 5 mm (Ricketts) y ángulo articular aumentado (Björk-Jarabak).
 - Esqueletal: Según Björk-Jarabak el maxilar inferior ha tenido un crecimiento en sentido horario, ya que en ángulo goníaco inferior esta aumentado, este crecimiento ha sido acompañado por el maxilar superior (según la medida de la Altura maxilar de Ricketts).
- Arcadas redondeadas.
- Contactos prematuros de cúspides vestibulares superiores de premolares y molares.

Objetivos del tratamiento:

- **ORTODONCICOS:**
 - Mejorar Clase canina derecha, conservar clase canina izquierda.
 - Lograr entrecruzamiento óptimo.
 - Corregir tip y torque de incisivos centrales inferiores.
 - Aumentar torque de premolares y molares superiores, intentando intruir cúspides palatinas.
- **FUNCIONALES:**
 - Reeducación funcional (interposición lingual, respiración y deglución).
 - Lograr desoclusión orgánica y acoplamiento.
 - Preservar ATM.
- **ESTETICOS:**
 - Mejorar alineación dentaria.

Plan de tratamiento

Se programó un tratamiento sin exodoncias, con brackets de prescripción Roth.

- Tratamiento sin exodoncias.
- Armado de 7 a 7.

- Alineado y nivelado con arcos livianos de NiTi.
- Secuencia de arcos.
- Llegar a arcos de acero 0,16- 0,18 e implementar elástico de clase III.
- Asentamiento de la oclusión.

Seguimiento del tratamiento

En esta sección del trabajo se selecciona los meses en donde se hicieron cambios significativos para el tratamiento.

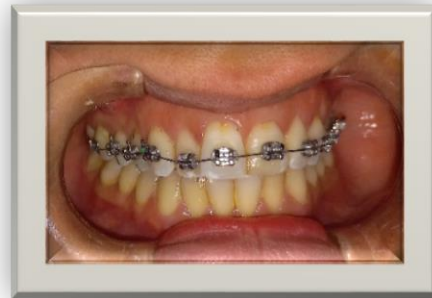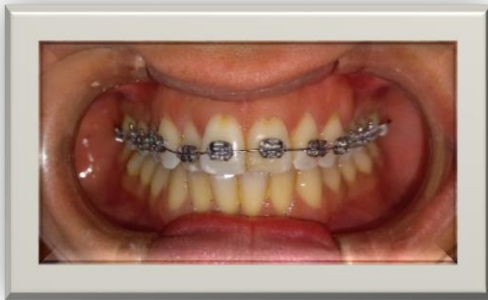Diciembre 2021

Armado arcada superior.

Brackets con prescripción Roth.

Tubos en 16 y 26.

Arco de NiTi 0.14 superelástico.



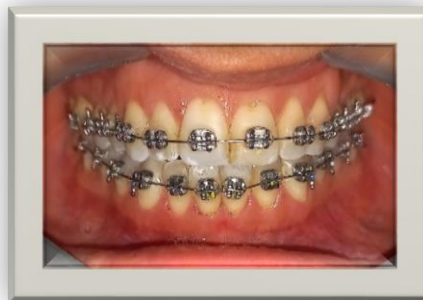Febrero 2022

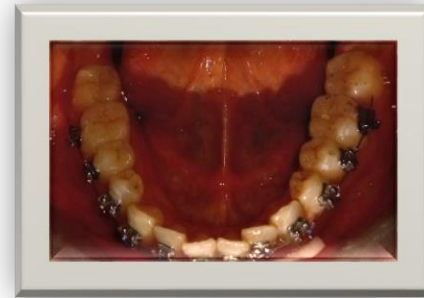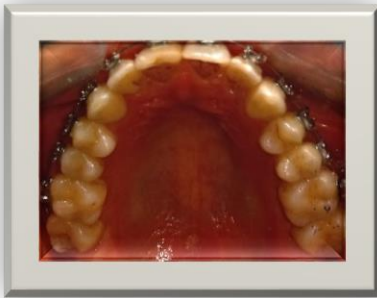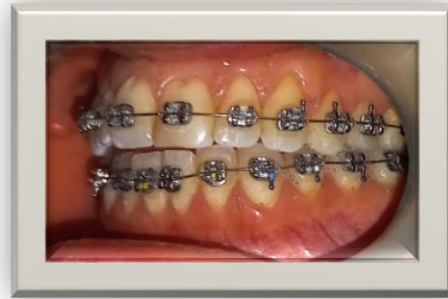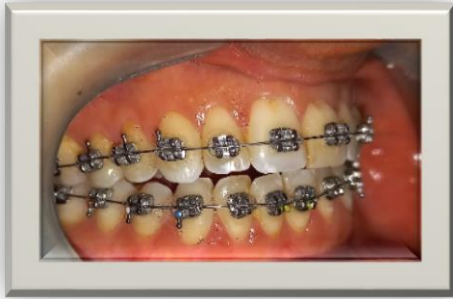Armado arcada inferior.

Brackets con prescripción Roth.

Tubos en 36 y 46.

Arco NiTi 0.14 superelástico.





Abril 2022

Maxilar Superior:

- Tubos en 17 y 27.
- Cambio de Arco a NiTi 0.16.

Mayo 2022

Maxilar Superior:

Cambio de Arco a NiTi 16 x 22.

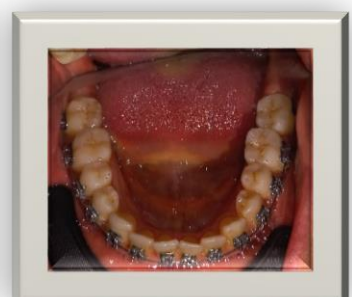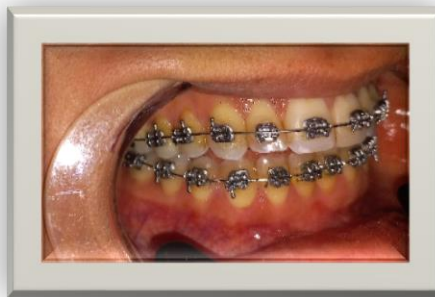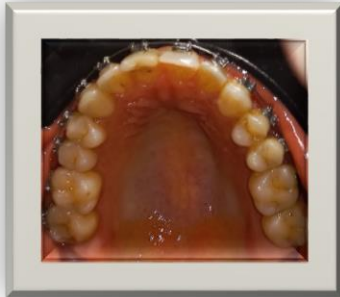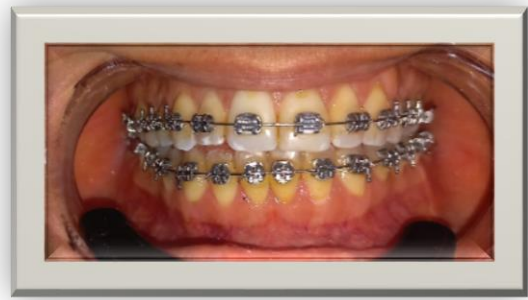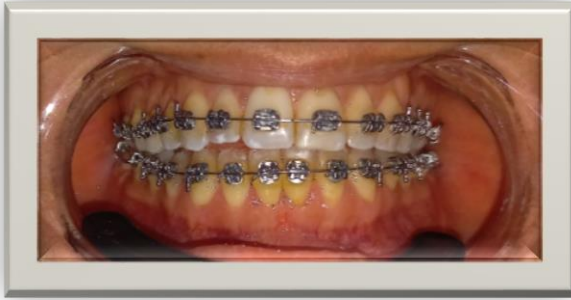Maxilar Inferior:

- Tubos en 37 y 47.

Agosto 2022

Maxilar Inferior:

- Cambio de Arco a NiTi 0.16.

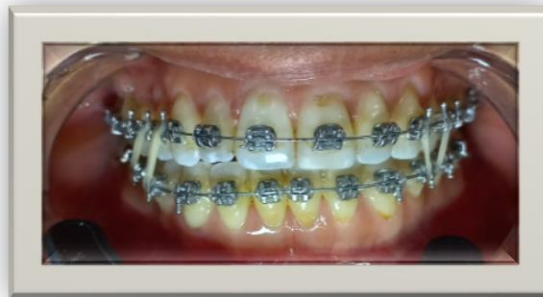

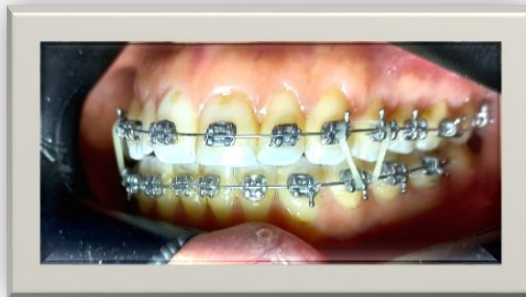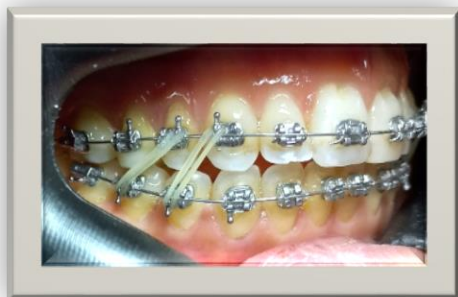Septiembre 2022

Maxilar inferior:

- Cambio de arco a NiTi 0.18.

Se indica en uso de gomas Clase II.

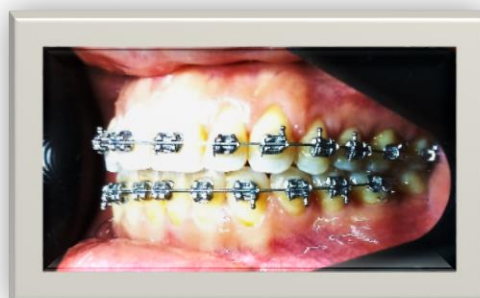
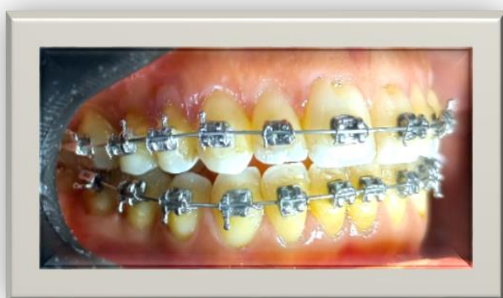
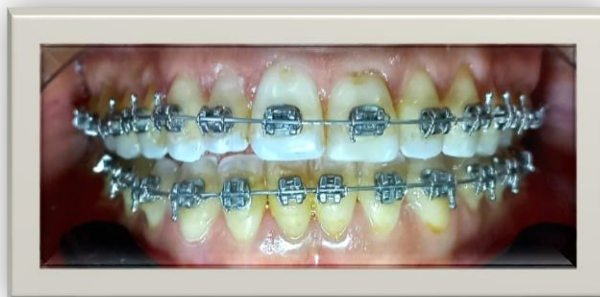

Octubre 2022

Maxilar superior.

- Cambio de Arco a NiTi 17 x 25.



Diciembre 2022

Maxilar Superior:

- Reposición de brackets 23, 24, 25.

Cambio de Arco a NiTi 0.18 Maxilar Inferior:

- Reposición de brackets 31 y 41.

Febrero 2023

Maxilar Superior:

- Reposaron de brackets 12 y 13. Recementado de tubo en 27.

Cambio de Arco a NiTi 0.16 Maxilar Inferior:

- Reposición de brackets en 42.
- Cementado de banda en 46.
- Cambio d Arco a NiTi 0.16.

Marzo 2023

Maxilar Superior

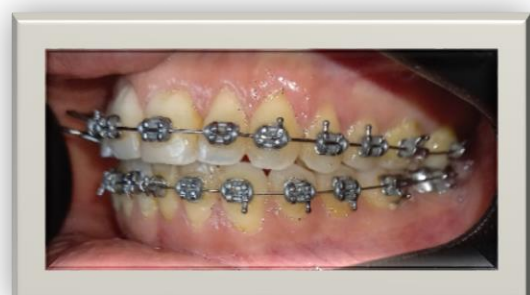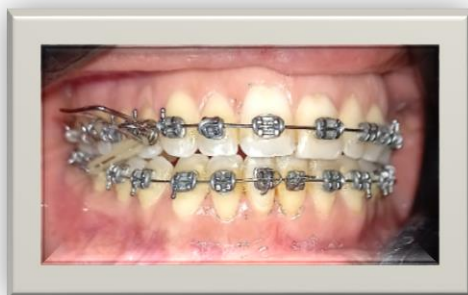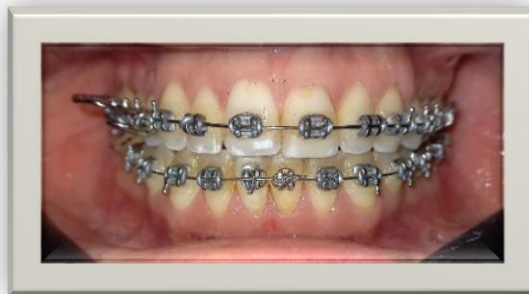- Cambio de arco a Acero 0.20.


Gigly entre 14 y 16.

Maxilar inferior:

- Cambio de Arco a NiTi 0.14 + ligaduras metálicas en aletas mesiales de brackets de 31 y 41.

Gomas 3/16 M de Gigly a 46.





Mayo 2023

Maxilar Superior:

- Cambio de Arco Acero 16 x 22

Desvíos en 11 y 15 para corregir posiciones

Maxilar Inferior:

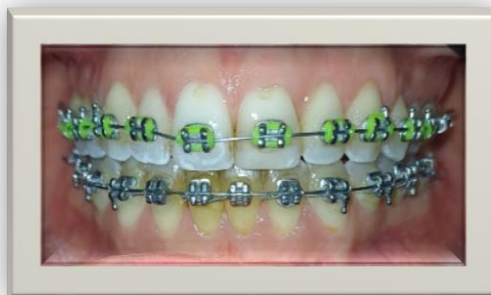- Stripping entre 31/41, 41/42
- Cambio de arco NiTi 0.16

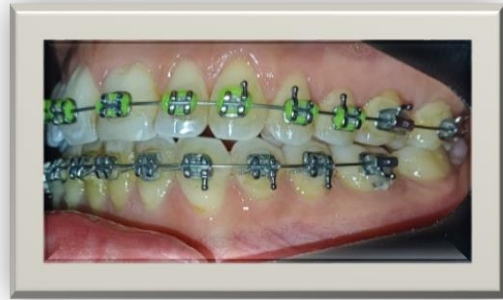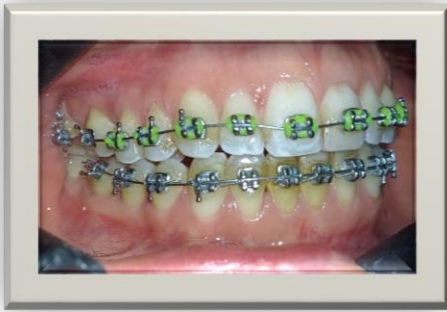Ligaduras metálicas en todos los brackets.

Junio 2023

Maxilar inferior:

- Reposición de brackets 34, 35
- Cambio de Arco a NiTi 0.16





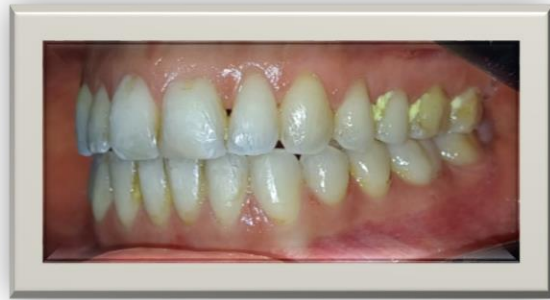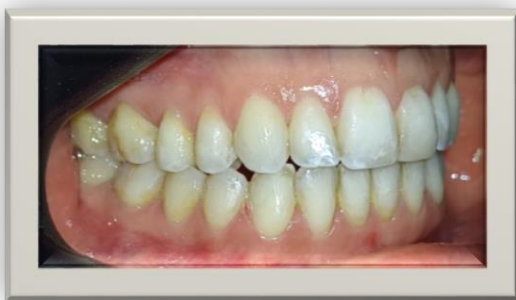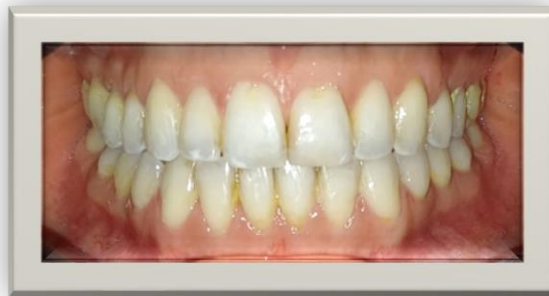Julio 2023

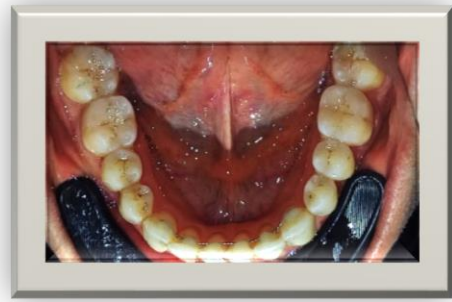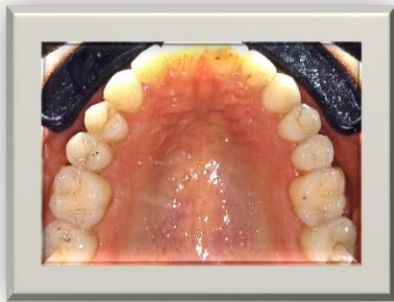Control de oclusión y guías desoclusivas.

Retiro de aparatología fija.

Impresión para Contención removible placa de 0.9 en maxilar superior.

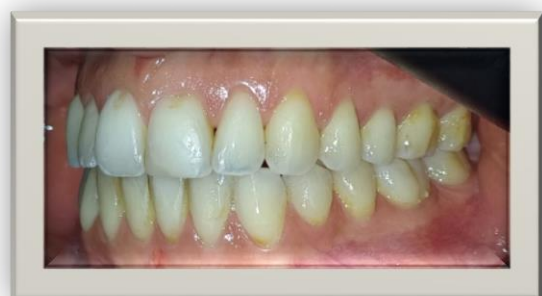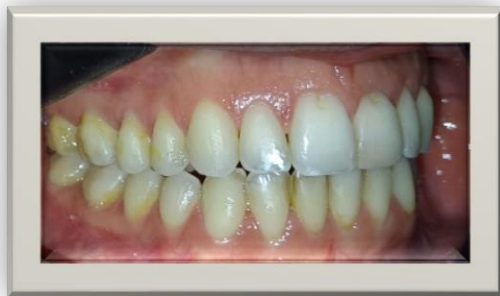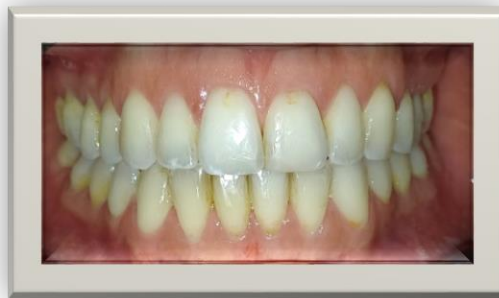Adhesión de contención fija en maxilar inferior.





Septiembre 2023

Segundo Control



Resultados

Debido a la alta complejidad de esta maloclusión se requiere un enfoque multidisciplinario para su abordaje. La mordida abierta, caracterizada por la falta de contacto vertical entre los dientes superiores e inferiores, puede tener un impacto significativo en funciones esenciales como la masticación, el habla y la estética facial. Identificar la etiología, que abarca factores genéticos y hábitos adquiridos, es fundamental para desarrollar un plan de tratamiento efectivo.

Los métodos diagnósticos, como una completa historia clínica y un íntegro análisis cefalométricos, son herramientas claves que permiten a los ortodoncistas determinar el origen de la maloclusión, ya sea dental o esquelética. Un diagnóstico temprano es crucial, ya que permite implementar tratamientos ortopédicos que pueden prevenir intervenciones más invasivas en el futuro.

Los tratamientos disponibles son variados e incluyen desde la corrección de hábitos nocivos hasta técnicas ortodónticas avanzadas. Es esencial que el tratamiento sea personalizado, considerando las características únicas de cada paciente y su desarrollo facial. Además, la colaboración con otros profesionales de la salud, como otorrinolaringólogos y fonoaudiólogos, puede mejorar los resultados terapéuticos, y evitar la recidiva.

En resumen, abordar la mordida abierta requiere, no sólo un diagnóstico preciso, sino también, un tratamiento integral que contemple todos los aspectos del desarrollo facial y dental del paciente. La concientización sobre esta condición desde edades tempranas puede facilitar una intervención más efectiva y mejorar significativamente la calidad de vida del individuo afectado.

Bibliografía

1. Tavares EC. Open bite in adult patients. dental Press Journal of Orthodontics. 2019 sept-Oct; 24(5): p. 69-78.
2. Hatami A, Dreyer C. Second permanent molar extraction and late lower arch crowding: a ten-year longitudinal study. Australian Dental Journal. 2019 August; 64: p. 302-311.
3. Estevanell Tavares CA, Allg S. Open bite in adult patients. Dental Press Journal of Orthodontics. 2019 Sept-Oct; 24(5): p. 69-78.
4. Hatami A, Dreyer C. Second permanent molar extraction and late lower arch crowding: a ten-year longitudinal study. Australian Dental Journal. 219 August;(64): p. 302–311.
5. Gregoret J. Ortodoncia y Cirugía Ortognática Barcelona: Espaxs; 2003.
6. Flores EM, Losoviz E, Periale L. ANÁLISIS DE DIFERENTES PROTOCOLOS CEFALOMÉTRICOS LATERALES PARTE II: CONSIDERACIONES SOBRE DIFERENTES APLICACIONES. RAAO. 2021; 64(1).
7. Alshahrani I KMAAAN. Evaluation of skeletal variations and establishment of Cephalometric Norms in Saudi Sub Population using Bjork Jarabak's analysis. Pak J Med Sci. 2018; 34(5): p. 1104-1109.
8. Roosevelt-Silva B, Pistelli G, Pedrin-Carvalho FF, BJ, Guilherme J, Conceicao FR. Contextual and Individual Determinants of Anterior Open Bite in Adolescents. International Dental Journal. 2023 February; 73(1): p. 128-135.
9. Takahashi S, Kurbayashi G, Ono I, Kuroda T. Modulation of masticatory muscle activity by tongue position. Angle Orthod. 2005; 75(1).
10. Cenzato N, Iannotti L, Maspero C. Open bite and atypical swallowing: orthodontic treatment, speech therapy or both? A literature review. European Journal of Paediatric Dentistry. 2021; 22(4).
11. Padilla, R González; Escobar, C Sánchez; Sánchez, J Ortiz. Manejo de paciente adulto con mordida abierta anterior por deglución atípica. Reporte de caso. Instituto Mexicano de Ortodoncia. 2020.
12. Stockfisch H. Ortopedia de los maxilares - Práctica moderna. In. Buenos Aires: Mundi; 1962. p. 403-410.
13. Del Castillo AA, Marañón Vásquez GA, Janson G, Vilanova L, Miranda F, Massaro C, et al. Scientific Report. [Online].; 2018 [cited 2024 Agosto 12. Available from: <https://doi.org/10.1038/s41598-024-56363-0>.
14. Fränkel R, Fränkel C. Ortopedia oro-facial com o regulador de função. In. Sao Paulo; 1990. p. 212-245.
15. Canut J. Ortodoncia Clínica y Terapéutica. Masson. 2000.

16. Fränkel R, Fränkel C. A functional approach to treatment of skeletal open bite. *American Journal of Orthodontics and Dentofacial Orthopedics*. 1983;: p. 54-68.
17. Enacar A, Ugur T. A Meted for Correction of Open Bite. *JCO*. 1996 Jan;: p. 54-68.
18. Bayas Arévalo I, García Izquierdo C. Corrección de la mordida abierta anterior mediante técnica multiloop. *Revista SAO*2018. ; 82: p. 48-54.
19. González Padilla R, Sánchez Escobar C, Ortiz Sánchez J. Manejo de paciente adulto con mordida abierta anterior por deglución atípica. Reporte de caso. Instituto Mexicano de Ortodoncia. 2020.
20. Alvarez A. Biomecánica ¿estás ahí?: biomecánica aplicable – y amigable con microimplantes Argentina; 2011.
21. Graber Thomas M, Rakosi T, Petrovic A. Ortodoncia Dentofacial con Aparatos Funcionales. Segunda edición ed.: Editorial Harcourt.
22. Cunha Almeida R, Ferraz Nunes I, Balbino Sousa I, Ribeiro Carvalho F, Almeida M. Complex clinical case with Class III and open bite: stability after seven years. *Dental Press J Orthod*. 2020 Mar-Apr; 25(2): p. 32-43.
23. Gaumond G. Second molar germectomy and third molar eruption: 11 cases of lower second molar enucleation. *Angle Orthod*. 1985; 55: p. 77-88.
24. Figún M, Garino R. Anatomía odontológica funcional y aplicada: El Ateneo; 1992.
25. McArdle LW, Renton TF. Distal cervical caries in the mandibular second molar: an indication for the prophylactic removal of the third molar. *Br J Oral Maxillofac Surg*. 2006; 44: p. 42-45.
26. Toedtling V, Coulthard P. Distal caries of the second molar in the presence of a mandibular third molar—a prevention protocol. *Br Dent J*. 2016;(221): p. 297–302.
27. Conway M, Petrucci D. Three cases of first permanent molar extractions where extraction of the adjacent second deciduous molar is also indicated. *Dent Update*. 2005;(32): p. 338–342.
28. Bishara S, Burkey P. Second molar extractions: a review. *Am J Orthod*. 1986;(89): p. 415-424.
29. Richardson M. Second permanent molar extraction and late lower arch crowding: a ten-year longitudinal study. *Aust Orthod J*. 1996; 14: p. 163.
30. Williams R, Hosila FJ. The effect of different extraction sites upon incisor retraction. *Am J Orthod*. 1976; 69: p. 388–410.
31. Apolinário ST, Meloti AF, Silva E, Cardoso MA. Intrusion of posterior teeth using miniplates: intrusive mechanics is not the same as intrusion force. *Dental Press Journal Orthodontics*. 2021 August; 26(5).
32. Levin LM, La Valle G, Iaracitano B. Cierre de mordida abierta con alineadores.. *SAO*. 2023 Junio; 87(173).

33. Estevanell Tavares C, Allgayer S. Open bite in adult patients. *Dental Press J Orthod.* 2019; 24(5): p. 69-78.
34. Reino C, Salazar T. Cierre de mordida abierta anterior con el uso. *SAO.* 2024 Enero; 88(174).