



UNCUYO
UNIVERSIDAD
NACIONAL DE CUYO

FO
FACULTAD DE
ODONTOLOGÍA



UNIVERSIDAD NACIONAL DE CUYO
FACULTAD DE ODONTOLOGÍA

TRABAJO FINAL PARA OPTAR AL TÍTULO DE ESPECIALISTA EN ENDODONCIA.

**“REPARACIÓN APICAL POSTERIOR AL TRATAMIENTO
ENDODÓNTICO”**

Alumna: Od. PIRRI, CARLA AGUSTINA

Director de Trabajo Final: Prof. Dr. CARAM, JULIO

Mendoza, Noviembre 2023

AGRADECIMIENTOS

Mi agradecimiento profundo a todos los profesores de la Especialidad de Endodoncia que, con sus propuestas, consejos, conocimientos y disposición, hicieron posible que finalizara la carrera e incrementaron mi pasión por la Endodoncia. A ellos les debo mi crecimiento académico.

Al Dr. Julio Caram, gracias a su vocación de docente y a su excelente actitud, por ayudarme en la concreción de mi tesina a la que titulé “Reparación apical posterior al tratamiento endodóntico”.

A mi familia, a mi pareja y a mis compañeros que me acompañaron siempre brindándome su apoyo incondicional.

A la Facultad de Odontología de la Universidad Nacional de Cuyo por ser la institución que nos brinda la posibilidad de formación constante y crecimiento profesional y personal.

ÍNDICE

Resumen.....	4
Introducción.....	5
Objetivo.....	14
Caso Clínico.....	15
Discusión.....	23
Conclusión.....	27
Bibliografía.....	28

RESUMEN

El objetivo ideal del tratamiento de enfermedades endodónticas, incluidas la pulpitis irreversible y la periodontitis apical, es lograr la cicatrización de las heridas. La curación de las mismas puede ocurrir a través de mecanismos de reparación o regeneración. El objetivo final de la curación de heridas es restaurar la arquitectura original y la función biológica del tejido u órgano lesionado.

Aunque los seres vivos estamos equipados con numerosos mecanismos de defensa inmune innatos y adaptativos, muchos factores intrínsecos y extrínsecos, pueden afectar la cicatrización de heridas. La regeneración completa después de una lesión solo puede ocurrir en el feto prenatal dentro de las 24 semanas posteriores a la gestación. Las heridas posnatales, incluidas la pulpitis irreversible o la periodontitis apical, siempre se curan mediante reparación o mediante una combinación de reparación y regeneración. Las células somáticas, como los fibroblastos, macrófagos, cementoblastos y osteoblastos, en la pulpa y los tejidos periapicales tienen un potencial limitado de regeneración después de una lesión por la inactivación de una enzima denominada telomerasa, que induce la pérdida prematura de la capacidad regenerativa de los tejidos. La curación de lesiones pulpares irreversible y periodontitis apical requiere el reclutamiento y diferenciación de células progenitoras/madre en células somáticas comprometidas con el tejido. La diferenciación de las células madre está regulada por factores intrínsecos y señales microambientales extrínsecas. La funcionalidad de las células madre parece mostrar una disminución relacionada con la edad debido al cambio en las propiedades intrínsecas y a la disminución de las señales dentro del entorno extrínseco local y sistémico que modulan la función de las células madre o su progeñe. La infección induce una respuesta inmunoinflamatoria con destrucción de tejido, lo que dificulta el potencial de regeneración del tejido. Por lo tanto, la prevención, la detección temprana y el tratamiento de la inflamación/infección de la enfermedad pulpar y periapical pueden mejorar la regeneración y minimizar la reparación de los tejidos pulpares y periapicales después de la terapia endodóntica.

INTRODUCCIÓN

El tratamiento endodóntico no concluye con la obtención de una radiografía final exitosa, sino que existe un período posterior durante el cual se deben efectuar controles clínicos y radiográficos, a través de los cuales se podrá evidenciar el éxito real del tratamiento realizado. El resultado inmediato del tratamiento endodóntico se valora con la radiografía final y ausencia de signos y síntomas, no obstante, el control clínico y radiográfico a distancia son los que determinarán el éxito mediato, debiendo realizar estos controles durante 2 a 3 años, tiempo durante el cual tendrá lugar la reparación total de los tejidos periapicales, o hasta por varios años inclusive. (Aguilar, 2010).

El tratamiento de endodoncia tiene como objetivo eliminar las bacterias de los conductos radiculares infectados mediante instrumentación mecánica en combinación con agentes químicos antimicrobianos (Kvist, 2018).

Este tratamiento comienza con un diagnóstico clínico-radiográfico de los tejidos dentales y periapicales. El mismo sólo puede ser presuntivo porque busca las causas partiendo de los efectos, lo que configura un problema inverso, uno de los más difícil de resolver por la ciencia actual. En el diagnóstico, el clínico observa los mecanismos perceptibles en los tejidos afectados, que responden a mecanismos imperceptibles de la biología molecular. La complejidad de la noxa responde siempre en última instancia a la microbiología, generadora de una respuesta inflamatoria-inmune, que constituye un sistema complejo autoorganizado. Sobre esta realidad, la endodoncia avanza en la tecnología para simplificar la limpieza y diseño del sistema de conductos radiculares, para neutralizar el ecosistema bacteriano y anular la luz del espacio endodóntico (Bunge, 2011).

La infección del sistema de conductos radiculares es el principal agente etiológico de las patologías periapicales, y su tratamiento es el enfoque principal de la Endodoncia (Kvist, 2018).

Aunque los factores químicos y físicos pueden inducir la inflamación perirradicular, una gran cantidad de evidencia científica indica claramente que los microorganismos son esenciales para la progresión y perpetuación de las diferentes formas de

periodontitis apical (Kakehashi *et al.*, 1965; Sundqvist, 1976; Möller *et al.*, 1981). Para que se desarrolle una infección endodóntica, el conducto radicular debe estar desprovisto de tejido pulpar vital como consecuencia de una necrosis pulpar, como secuela de caries, traumatismos, enfermedad periodontal o procedimientos quirúrgicos iatrogénicos. La microbiota infectante y las defensas del huésped a menudo se localiza intrarradicularmente, es decir, cerca del foramen apical o incluso en el foramen apical. Sin embargo, en algunos casos los microorganismos sobrepasan los límites de canal alcanzando los tejidos perirradiculares (Siqueira, 2009).

Por lo tanto, las enfermedades del aparato de fijación del diente pueden ser de origen endodóntico o periodontal, secundarias a un trauma oclusal o como resultado de una combinación de varios factores etiológicos. Debido a la estrecha relación entre la pulpa y el tejido perirradicular, es fácil ver que la inflamación de la pulpa puede causar inflamación en el ligamento periodontal, incluso antes de que toda la pulpa se mortifique. Cuando la necrosis es completa, las bacterias con sus toxinas, agentes inmunológicos y los productos de la degeneración de la pulpa y la necrosis tisular llegan a la zona perirradicular a través de las vías que comunican la cavidad pulpar con el periodonto (Schilder, 1980).

La lesión periapical es el resultado de una respuesta inflamatoria a microorganismos alrededor de la raíz del diente y del conducto radicular, como consecuencia de la respuesta defensiva del organismo. Traumatismos, caries o desgaste dental son algunas de las causas comunes de radiolucidez periapical. Después de que el tejido pulpar pierde su suministro de sangre, los microorganismos pueden colonizarlo, provocando una patología perirradicular (Khandelwal, 2022).

Debido a que la periodontitis apical es una enfermedad infecciosa, el fundamento del tratamiento endodóntico es erradicar la infección y evitar que los microorganismos infecten o reinfecten el conducto radicular o los tejidos perirradiculares (Siqueira, 2009).

El conducto radicular portador de una pulpa necrótica proporciona a los microorganismos un ambiente con temperatura, húmedo, nutritivo y anaeróbico, que en general está protegido por las defensas del huésped, estas condiciones son propicias

para el desarrollo de una microbiota mixta, dominado por especies de bacterias anaerobias, la mayoría habitantes normales de la cavidad bucal. Por lo tanto, la infección endodóntica se considera una infección endógena. En estadios avanzados del proceso infeccioso, las bacterias se organizan formando biopelículas adheridas a las paredes del canal. Por lo tanto, existe una tendencia actual a incluir la periodontitis apical en la categoría de enfermedades inducidas por biopelículas (Siqueira, 2008).

El *biofilm* o biopelícula se define como una estructura asociativa de una o varias estirpes bacterianas, embebidas en una matriz extracelular de polisacáridos autoproducida y que se encuentra adherida a una superficie o sustrato. La Organización Mundial de la Salud, la define también como un ecosistema bacteriano proliferante y enzimáticamente activo. Los *biofilms* se unen a superficies inertes, tanto biológicas como sintéticas. Dentro de las biológicas optan preferentemente por tejidos necróticos. La importancia para la Endodoncia de esta forma de vida bacteriana es que es más resistente a los distintos germicidas conocidos que las bacterias en suspensión. Esto se asocia como la causa de fracaso de tratamientos de conductos aparentemente correctos. Produce en el paciente signos y/o síntomas clínicos leves o imperceptibles durante su crecimiento, debido a una baja tasa de división bacteriana, inusual en los organismos bacterianos individuales. Además, dicha capacidad de resistencia es la característica principal del *biofilm* y no la virulencia, aunque no carece de ella, por lo que se trata de cuadros de avance lento y leve, pero de muy difícil erradicación (Sirvent Encimas, 2010).

Las infecciones del conducto radicular tienen una naturaleza diferente a la de la caries o la periodontitis porque se establecen en compartimientos originalmente estériles de la cavidad bucal. Desde una perspectiva ecológica, el conducto radicular puede considerarse un entorno altamente controlado con un número limitado de nichos. Aunque estos están compuestos por una variedad de factores ambientales que limitan el crecimiento de una especie en relación con otras, los principales factores limitantes en los nichos del conducto radicular que influyen en la colonización bacteriana son, la disponibilidad de oxígeno y los nutrientes.

La supervivencia bacteriana en tales ambientes controlados, especialmente después del tratamiento del conducto radicular, se basa en la capacidad de los organismos para adaptarse a las condiciones existentes.

Además, como en todos los microambientes naturales, las capacidades adaptativas de los organismos individuales aumentan exponencialmente cuando se cultiva en comunidades de biopelículas. La base de este enfoque ecológico de las infecciones endodónticas sugiere que el "patógeno" más peligroso no es una especie individual, sino una entidad polimicrobiana que sufre cambios fisiológicos y genéticos desencadenados por cambios en el entorno del conducto radicular (Chavéz de Paz, 2007).

La periodontitis apical causada por infección del conducto radicular es la lesión patológica más frecuente en los maxilares, manifestándose principalmente como granulomas y quistes periapicales (Braz-Silva, 2019).

La infección endodóntica se puede clasificar de acuerdo a la ubicación anatómica en: intrarradicular o extrarradicular, y el momento en que participan microorganismos: en primaria, infección secundaria o persistente.

La infección primaria es causada por microorganismos que invaden y colonizan inicialmente el tejido pulpar necrótico. La infección secundaria es aquella causada por microorganismos que no estaban presentes en la infección primaria, pero que fueron introducidos en el conducto radicular en algún momento después de la intervención profesional y, la infección persistente es causada por microorganismos que eran miembros de una infección primaria o secundaria y que de alguna manera resistieron la terapia endodóntica y fueron capaces de soportar períodos de privación de nutrientes en los canales tratados.

Tanto la infección persistente y secundaria son en su mayor parte clínicamente indistinguibles (Siqueiras, Rocas, 2008).

Las lesiones periapicales son barreras que restringen a los microorganismos e impiden su diseminación a los tejidos circundantes, el hueso se reabsorbe y es sustituido por un tejido de granulación rodeado de una pared densa de leucocitos

polimorfonucleares (PMN). Con menos frecuencia, hay un tapón epitelial en el foramen apical para bloquear la penetración de microorganismos en los tejidos extraradiculares. Sólo un número limitado de patógenos endodónticos pueden atravesar estas barreras; sin embargo, los productos microbianos y las toxinas son capaces de atravesar estas barreras para iniciar y establecer la patología perirradicular. Las radiolucidez periapical son los signos clínicos más frecuentes de estas lesiones (Karamifar *et al.*, 2020).

La destrucción ósea es causada tanto por la infección microbiana como por una respuesta inmune defensiva (Braz-Silvaa, 2019).

El objetivo de la terapia endodóntica es lograr la cicatrización de la herida, la cual puede resultar en reparación y regeneración. Mientras que, el objetivo final de la curación es restablecer la arquitectura original y función biológica del órgano o tejido lesionado (Ricucci, Siqueira, 2011).

La curación de heridas es la respuesta tisular programada a una lesión de un organismo vivo que involucra procesos biológicos celulares y moleculares complejos (Clark, 1996; Majno & Joris, 2004; Kumar *et al.*, 2009). Se considera que el proceso de curación de heridas recapitula el desarrollo del tejido embrionario (Gerstenfeld *et al.*, 2003; Martin & Parkhurst 2004) y puede resultar en reparación y regeneración. La reparación es la sustitución del tejido dañado por tejido diferente, como fibrosis o cicatrización, y suele provocar la pérdida de la función biológica del tejido lesionado. Por el contrario, la regeneración es el reemplazo del tejido dañado por las mismas células con la restauración de la función biológica del tejido lesionado (Slauson & Cooper, 2002; Majno & Joris, 2004; Kumar *et al.*, 2009). Por lo tanto, la cicatrización de heridas no implica necesariamente la regeneración de tejidos. La reparación y la regeneración están reguladas por la interacción de la matriz celular entre células y entre células y extracélulas y por la expresión de factores de crecimiento, citoquinas y otras moléculas bioactivas en diferentes etapas temporales y espaciales durante la cicatrización de heridas (Clark, 1996; Werner & Gross, 2003; Werner *et al.*, 2007; Gurtner *et al.*, 2008; Barrientos *et al.*, 2008).

La reparación de los tejidos periapicales seguida a la terapia endodóntica puede estar influenciada por factores sistémicos y factores locales como infección, hemorragia, compresión de tejidos y cuerpos extraños y sistémicos.

La infección es la causa aislada más importante de retraso en la reparación tisular. Para conseguir la reparación, es necesario una reducción en el número de microorganismos mediante el debridamiento del tejido pulpar inflamado o necrótico, junto con el empleo de agentes irrigantes antibacterianos (Castro, 2001).

Lasala (1992), afirma que es indiscutible que la reparación de los tejidos se produce cuando los tejidos periapicales perciben que ha desaparecido la infección, que no existen microorganismos, sustancias extrañas o tóxicas, ni proteínas degradadas. Es posible que lo básico e imprescindible sea eliminar del conducto lo que perturba para que así el cemento, el hueso y el tejido conjuntivo poco diferenciado puedan reparar específicamente la lesión.

A pesar de que la hemorragia y la formación de un coágulo son precursores de la reparación, un sangrado excesivo en los tejidos impide la reparación (Jensen, 2010).

La reparación de tejidos comprimidos ocurre de manera más lenta, pues se genera muerte y daño de células, que deben ser fagocitadas y removidas del área antes de que se complete la reparación. Además, un tejido comprimido constituye un buen medio de crecimiento para microorganismos.

En endodoncia la compresión y lesión de tejidos es inevitable cuando se realiza extirpación pulpar e instrumentación de conductos, pero se puede minimizar el posible daño manteniendo la instrumentación y obturación dentro del conducto (Abdel Hammeed, 2010).

La presencia de cuerpos extraños, como resultado de procedimientos de obturación inadecuados, pueden condicionar la reparación.

Son varios los factores sistémicos que pueden afectar la reparación, entre estos la edad, nutrición, enfermedades crónicas (como tuberculosis, diabetes, deficiencias renales, discrasias sanguíneas como anemias, leucemias), trastornos hormonales, osteoporosis, vitaminas, estado circulatorio, estrés y deshidratación.

La hemostasia comienza inmediatamente después del daño y se caracteriza por constricción vascular y formación de coágulos de fibrina. El coágulo y los tejidos circundantes liberan citocinas proinflamatorias y factores de crecimiento, como el factor de crecimiento transformante (TGF)- β , el factor de crecimiento derivado de plaquetas (PDGF), el factor de crecimiento de fibroblastos (FGF) y el factor de crecimiento epidérmico (EGF). Esos mediadores irán a desempeñar un papel importante en los eventos de reparación subsecuentes.

Una vez que se controla el sangrado, las células inflamatorias, como los neutrófilos polimorfonucleares (PMN) y los monocitos, comienzan a migrar al sitio de la herida para unirse a los macrófagos que residen en el tejido afectado. Los monocitos pueden dar origen a macrófagos, que desempeñan un papel crucial en el proceso de reparación. Al principio del proceso, los macrófagos liberan citoquinas proinflamatorias que atraerán y activarán más células inflamatorias. Los macrófagos también participan en la limpieza de la zona de la herida eliminando las bacterias residuales, los residuos y las células inflamatorias apoptóticas incluidos los PMN. La inflamación prepara el terreno para la próxima fase proliferativa, esta se caracteriza por la proliferación y migración de células del tejido conjuntivo, principalmente fibroblastos, que, junto con las células endoteliales condicionan la reparación del tejido conectivo, incluida la producción de colágeno y otros componentes de la matriz extracelular de tejido conjuntivo, la angiogénesis y la consiguiente formación de tejido de granulación. Luego, el proceso de reparación entra en la fase final de remodelación, que, dependiendo de factores locales o sistémicos, puede tardar meses o años en regenerar o reparar los tejidos afectados. La necesidad de resolver la inflamación crónica antes de la reparación residual ayuda a explicar por qué la curación, después de una cirugía perirradicular o de una extracción, suele ser más rápida que después de un tratamiento endodóntico no quirúrgico.

Una vez controlada la infección mediante nuestro tratamiento, la inflamación de los tejidos perirradiculares disminuye gradualmente y comienza el proceso de reparación. En consecuencia, la cantidad de mediadores inflamatorios, metaloproteinasas y factores de crecimiento liberados por las células inmunes,

logran que se reduzca sustancialmente en la lesión. Los niveles de mediadores implicados en la resorción ósea también se reducen y la red de citoquinas pasa de un perfil proinflamatorio y destructivo a un perfil antiinflamatorio y proliferativo.

En la periferia de la lesión, las células osteoprogenitoras son inducidas a proliferar y diferenciarse en osteoblastos, que se activan y depositan hueso, de modo que la formación prevalece sobre la resorción ósea. Los principales factores de crecimiento y citocinas que participan en la reparación, estimulando la proliferación y diferenciación de los osteoblastos, son el TGF- β , las proteínas morfogenéticas óseas (BMP), el factor de crecimiento similar a la insulina (IGF) y el PDGF, que se liberan en la matriz ósea expuesta por resorción o son producidos por células estromales de la médula ósea, macrófagos, fibroblastos y osteoblastos.

Las lesiones perirradiculares se reparan desde la periferia hacia el centro. La mayor parte de la respuesta de reparación ósea perirradicular es de origen endóstico. A medida que se deposita tejido óseo nuevo, el hueso trabecular se extiende centripétamente desde las paredes de la lesión hacia el ápice de la raíz. Si el hueso cortical se ha visto afectado por la enfermedad, el periostio también participará en el proceso de reparación. Las células osteoprogenitoras, en la capa interna del periostio, son estimuladas por factores de crecimiento y citoquinas para proliferar y diferenciarse en osteoblastos, lo que resulta en la formación de hueso nuevo.

De los diferentes tejidos afectados, el último en repararse posiblemente sea el ligamento periodontal. El cemento recién formado normalmente cubre las áreas de la raíz donde está expuesta la dentina. La proliferación y diferenciación de nuevos cementoblastos puede deberse a factores de crecimiento previamente secuestrados en el cemento o en la matriz dentinaria y liberados como resultado de la reabsorción radicular. Finalmente, el reordenamiento de las fibras colágenas del ligamento periodontal debe ocurrir orquestado por fibroblastos y metaloproteinasas.

(Domenico Ricucci y José F. Siqueira, Jr., 2015)

Luego de realizar la terapia endodóntica correcta, basada en un diagnóstico acertado de la pieza a tratar, limpieza, desinfección del sistema de conductos y obturación y

restauración adecuada, es de esperar, que se produzca reparación de los tejidos periapicales.

El éxito inmediato del tratamiento endodóntico se valora con la radiografía final y ausencia de signos y síntomas, no obstante, el control clínico y radiográfico a distancia son los que determinarán el éxito mediano, debiendo realizar estos controles durante 2 o 3 años, tiempo durante el cual tendrá lugar la reparación total de los tejidos periapicales. El éxito a medio y largo plazo estará condicionado por una restauración coronal eficiente que evitará microfiltración, permitiendo una adecuada reparación de los tejidos periapicales. El trauma oclusal representa un potencial factor de fracaso para la reparación de los tejidos periapicales.

Se considera criterios histológicos de reparación la formación de nuevo cemento depositado en las áreas de cemento o dentina que habían sido previamente reabsorbidas. Sin embargo, la completa obliteración del foramen apical raramente ocurre, convirtiéndose en una excepción y no en la regla. Se forma hueso nuevo en la periferia del trabeculado existente por acción de osteoblastos, reducción de células inflamatorias y de la proliferación capilar. Eventualmente, los infiltrados inflamatorios deben desaparecer. Por último, la sustitución de las fibras colágenas por trabéculas óseas, y reducción en el ancho del espacio del ligamento periodontal que se encontraba previamente ensanchado (Seltzer & Bender, 2003; Nair *et al.*, 1990 a; Lin *et al.*, 1992).

Como criterio histológico de fracaso se considera la ausencia de regeneración de hueso luego de la terapia endodóntica, donde se ha encontrado tejido fibroso en lugar de hueso en el área periapical. En dientes donde el conducto radicular es sobreobturado, generalmente el organismo encapsula el cuerpo extraño, el cual puede ser responsable de la radiolucidez periapical. Además, el cemento no se deposita sobre el material de obturación radicular, aunque esta aposición puede ocurrir en ciertas ocasiones. Exámenes histológicos evidencian que las lesiones periapicales persistentes después de la terapia endodóntica no quirúrgica fueron granulomas o quistes (Weine 2001). Otra de las razones por las que una lesión periapical no repare, se debe a la persistencia de bacterias en túbulos dentinarios

expuestos de la superficie radicular, en lagunas del cemento celular o en el foramen apical.

Ciertas bacterias del género de *Actinomyces israelii* y *Arachnia* pueden afectar la reparación normal debido a su capacidad de sobrevivir en los tejidos periapicales (Gomes De Ferraris, 1991).

Los síntomas y signos clínicos que definen el éxito son, la ausencia de dolor e inflamación y la desaparición de fistulas de haber estado presente, y el mantenimiento del diente funcional y firme en su alvéolo. Radiográficamente, se considera exitoso con la curación completa de la lesión ósea periapical y el aspecto normal de la lámina dura durante un periodo de 6 meses a 24 meses.

Nojima *et al.*, (1990), propusieron diferentes formas de reparación una vez eliminado el proceso infeccioso: *restitutio ad integrum*, cicatriz apical, hipercementosis y anquilosis.

El objetivo del presente estudio es describir cada una de las fases de la reparación, como así también los sistemas celulares pertenecientes a los tejidos involucrados en el proceso reparativo post endodóntico.

Un mayor conocimiento en esta área debería conducir al desarrollo de estrategias de tratamiento con base biológica, que puedan mejorar la regeneración y la reparación del complejo dentino pulpar dañado y del complejo tejido pulpo periapical durante el proceso de cicatrización de la herida.

CASO CLÍNICO

Paciente de sexo femenino de 40 años de edad asistió a la consulta con derivación a la carrera de Especialidad de Endodoncia para realizar una intervención endodóntica por presentar dolor en el segundo molar inferior derecho, elemento 47. La historia médica no revelaba ningún dato clínico de relevancia.

Al examen clínico extraoral no presentaba tumoraciones, ni palpación de cadenas ganglionares.

Al examen clínico intraoral, en la pieza dentaria se observa una restauración de tipo amalgama oclusal. Presentaba dolor espontáneo esporádico. No se percibió movilidad ni presencia de fístula. A la palpación y percusión respondió de forma positiva. Las pruebas a los test de sensibilidad dieron negativos y el examen periodontal normal.

En el examen radiográfico (**FIG. 1**) se observa una imagen radioopaca en la corona del elemento dentario, compatible con la restauración. Los conductos radiculares se observan en todo su trayecto, con curvaturas distales en los canales mesiales. Se distingue una imagen radiolúcida a nivel apical radicular del elemento dentario compatible con una periodontitis apical crónica y se observa rarefacción ósea envolvente en las raíces del elemento dentario.

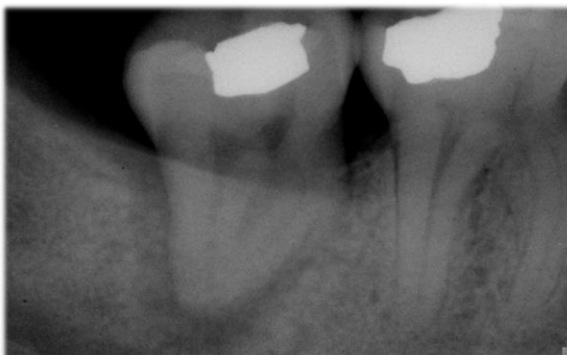

Figura 1. Radiografía preoperatoria. Se observa la lesión periapical.

Se concluyó el diagnóstico de una pulpa mortificada. Luego de obtener el diagnóstico y de establecer un plan terapéutico, se procedió a realizar la colocación de anestesia local, para un mayor confort de la paciente, con solución inyectable, técnica troncular e infiltrativa, al Nervio Dentario Inferior, N. Lingual y N. Bucal, con carticaína clorhidrato 4% L-Adrenalina 1:100.000 (Totalcaína Forte®, Laboratorios Bernabó). Procedemos a retirar la restauración antigua y caries coronaria con fresas redondas de carburo N° 4 y 5 de alta velocidad y con el uso de irrigación acuosa continua.

Posteriormente, se aisló el campo operatorio de forma absoluta con goma dique (OptraDam, Ivoclar Vivadent®) y se seleccionó clamps de elementos posteriores N° 201 con aletas, ayudándonos con barrera gingival OpalDam Green (Ultradent®) para que no se filtre saliva.

Se logró la apertura cameral garantizando acceso directo a los conductos radiculares con una piedra diamantada troncocónica n°3195 y se rectificó la cavidad de acceso con fresa Endo Z de carburo tungsteno a alta velocidad.

Ya aislado el elemento dentario, se realiza una irrigación inicial con hipoclorito de sodio al 5,25% (Tedequim®) (**FIG. 2**) y solución fisiológica.

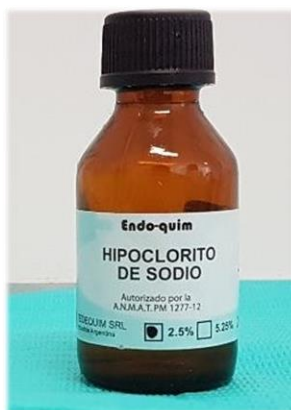

Figura 2. Hipoclorito de sodio al 5.25% - Tedequim.

El tratamiento endodóntico se realiza en una única intervención.

Se localizaron los conductos con ayuda de un explorador endodóntico, se realiza la exploración inicial de los conductos (cateterismo) con una lima k número 10 (Dentsply Maillefer®). Luego de hacer cateterismo y conseguir la permeabilidad

apical preparamos accesos con un abridor ProTaper Gold SX 19/.04 (Dentsply Maillefer®, USA).

Una vez instrumentado el tercio cervical, se rectifican accesos y se toma la longitud de trabajo electrónica con localizador apical PropexPixi (Dentsply Maillefer®, USA) (**FIG.3**) determinándola en 21 mm para los tres conductos.



Figura 3. Localizador apical PropexPixi. Dentsply – Maillefer.

Lograda la permeabilidad apical y obtenida la longitud de trabajo, se procedió a la limpieza y conformación de los conductos radiculares (mesio vestibular, mesio lingual y distal).

Para la preparación biomecánica se inició con limas tipo K N° 15 y 20 - File Ready Steel (Dentsply Maillefer®, USA) hasta la longitud de trabajo. Para la conformación final, se trabajó con el uso del motor VDW SILVER® (**FIG. 4**) y el sistema de instrumentación mecanizada por rotación recíprocante de níquel-titanio Reciproc Blue 25/.08 (VDW® GmbH Munich, Germany) (**FIG. 5**), realizando movimientos de entrada y salida y con una amplitud de 3mm, hasta llegar a la longitud de trabajo, manteniendo la permeabilidad a través del foramen, con lima K 10, evitando la acumulación de escombros.



Figura 4. Sistema rotatorio VDW.

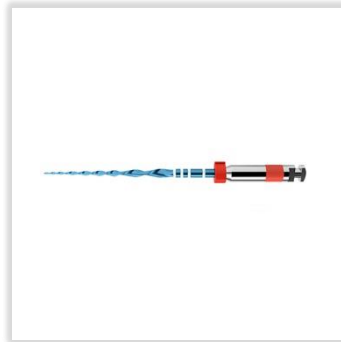


Figura 5. Lima Reciproc Blue 25/.08 VDW – 25mm.

La desinfección de los canales se realizó irrigando de forma profusa con hipoclorito de sodio al 5,25% con jeringa descartable Luer lock de 5 ml y mediante una aguja de irrigación con salida lateral Max-i Probe 30G (Denstply, Maillefer®, USA) (**FIG. 6**) con movimientos de vaivén y aspirando simultáneamente con microsuctores (Angelus®). El volumen utilizado fue de 5ml por cada lavaje, durante todo el procedimiento de instrumentación. Se utilizó cavitador ultrasónico UDS-E (Woodpecker®, Guangxi, PRChina) (**FIG. 7**) e insertos de cavitador E14 para la activación del irrigante, a una potencia del 20%, en modo endodoncia. Se prestó especial atención en irrigar los conductos con hipoclorito de sodio durante un período total de aproximadamente 45 minutos.

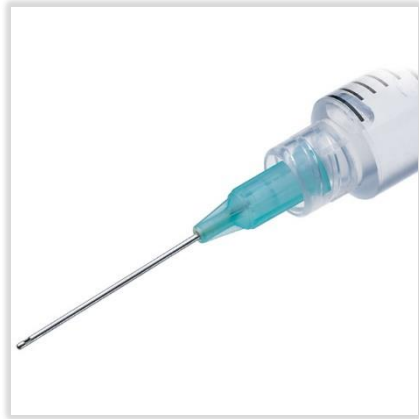

Figura 6. Agujas con salida lateral



Figura 7. Ultrasonido USD-E – Woodpecker.

Con el propósito de eliminar el barro dentinario, se irrigó con 10ml de ácido etilendiaminotetraacético al 17% (EDTA - Tedequim®) (**FIG. 8**), pH 7,3 y, para neutralizarlo, un último lavaje con solución fisiológica.

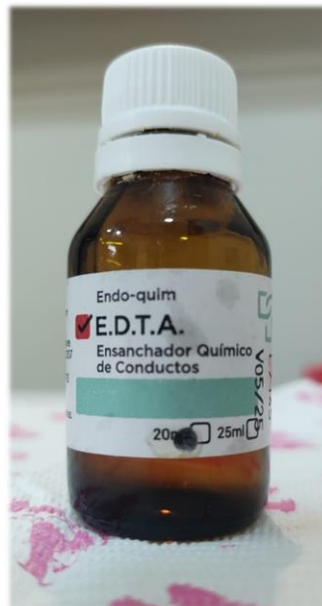

Figura 8. EDTA 17% - Tedequim

Una vez que los conductos se encuentran preparados con una conicidad uniforme, se secaron con conos de papel absorbentes estériles (Meta Biomed®) y, al obtener canales sin supuración y sin sangrado, se procedió a la obturación en la misma sesión adaptando conos maestros de gutapercha taper 0.4 punta ISO - 020 de 25 mm de

longitud (META BIOMED, Korea) (**FIG. 9**), calibrados a 30 con regla calibradora (Maillefer Dentsply Sirona, USA), según nuestra conformación apical de los conductos, evaluando longitud, adaptación y resistencia a la tracción. Se realizó la corroboración mediante la radiografía de conometría donde se evaluó el ajuste de los conos maestros a la longitud de trabajo. Posteriormente, se siguió con la confección de una técnica de condensación lateral en frío con espaciador de NiTi “C” (Dentsply Maillefer®, USA) y conos de condensación lateral con movimientos de lateralidad y presión apical.

Como agente sellador se utilizó el cemento endodóntico polvo – líquido Sealer 26 (Dentsply Sirona®, Charlotte, Carolina del Norte, Estados Unidos) a base de hidróxido de calcio. (**FIG. 10**).



Figura 9. Conos maestros/principales 20/.04 – META.



Figura 10. Cemento endodóntico Sealer 26 – Dentsply Sirona

Una vez cortados los conos con calor utilizando un atacador calentado a la llama, se limpió toda la cámara pulpar con alcohol etílico al 70%.

La cavidad de acceso se obturó con cemento de ionómero vítreo Ketac Molar (3M®, USA) (**FIG. 11**) y se realizó la toma radiográfica postoperatoria (Kodak E-Speed, Eastman Kodak Co., Rochester, NY) (**FIG. 12**). En la misma, se comprobó una sobreobturación accidental con sellador.

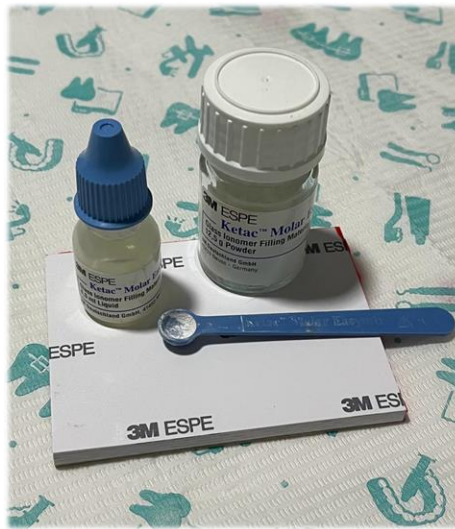

Figura 11. Cemento de ionómero vítreo Ketac Molar – 3M®.

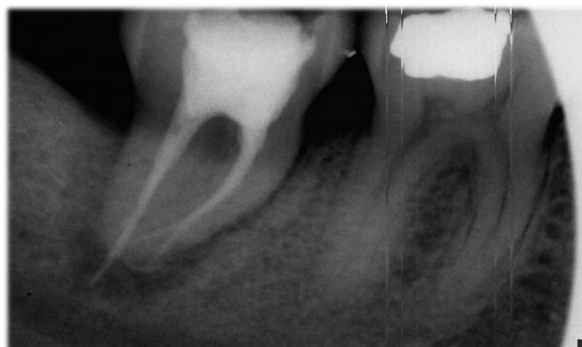

Figura 12. Radiografía posoperatoria.

Se puede observar la sobreobturación del cemento sellador.

Se dan las indicaciones postratamiento y se deriva para la reconstrucción definitiva a odontólogo operatorista.

Al cabo de 12 meses, se realiza toma radiográfica control (**FIG. 13**). Se observa a nivel periapical y lateralmente disminución de la lesión radiolúcida con un aumento del trabeculado óseo, se hace evidencia de la reparación del proceso periapical. Se observa, además, la reabsorción del material extravasado apicalmente. El espacio periodontal, cortical alveolar y hueso esponjoso presentan aspectos y densidades normales.

Clínicamente no presenta movilidad, ni dolor a la percusión.

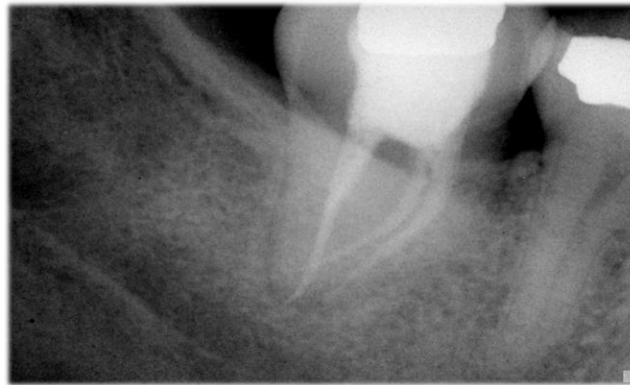


Figura 13. Radiografía control a los 12 meses.

DISCUSIÓN

La reparación apical es un aspecto crítico en el éxito a largo plazo de los tratamientos endodónticos. El tratamiento endodóntico es esencial para la preservación de dientes afectados por patologías pulpares y periapicales. Sin embargo, la eficacia de dicho tratamiento depende en gran medida de la capacidad de lograr una adecuada reparación apical.

La literatura existente destaca la importancia de la reparación apical para el éxito a largo plazo. Investigaciones previas han señalado la complejidad de este proceso y la influencia de diversos factores, como la obturación adecuada del conducto radicular y la biocompatibilidad de los materiales utilizados.

Los principios básicos del tratamiento endodóntico son la erradicación del irritante, obturación del sistema de conductos radiculares y la preservación de la dentición natural. Esta terapia puede realizarse en visita única o en visitas múltiples, y está dirigido a la prevención y/o eliminación de los microorganismos perirradiculares y pulpares (Abdel Hameed H. ElMubarak, 2010).

La causa principal de las infecciones endodónticas es la presencia de microorganismos en forma aislada, células planctónicas, o en biopelículas. La biopelícula proporciona a los patógenos un hábitat más favorable para vivir y una diversidad metabólica más eficiente. Además, estas comunidades funcionales coordinadas ofrecen protección bacteriana contra otros microorganismos competitivos, agentes antimicrobianos y defensas del huésped, aumentando así su patogenicidad (Ricucci *et al.*, 2010).

Parsek y Singh (2003), propusieron algunos criterios para definir las infecciones causadas por las biopelículas. Las bacterias deben estar adheridas o asociadas a una superficie, el examen de los tejidos infectados debe mostrar algunas microcolonias rodeadas de matriz extracelular, la infección debe limitarse a una ubicación específica y debe ser difícil o imposible de erradicar con antibióticos. La ubicación de esta biopelícula puede ser tanto intrarradicular como extrarradicular.

Los análisis bacteriológicos de los dientes con enfermedad posterior al tratamiento, revelan la presencia de biopelículas, especialmente en aquellas áreas inaccesibles para el tratamiento.

Esto representa una fuerte evidencia de que las biopelículas, que permanecen intactas en estas zonas difíciles de alcanzar, pueden poner en peligro el resultado del tratamiento, por lo tanto, los esfuerzos deben dirigirse a mejorar la desinfección de estas complejidades anatómicas.

Debido a que es imposible que el instrumental endodóntico llegue a la mayoría de las complejidades anatómicas, se deja que los irrigantes actúen por un período corto de tiempo, lo que resulta suficiente para que difundan y alcancen concentraciones efectivas para disolver material orgánico y destruir bacterias (Nair *et al.*, 1990).

Un tratamiento exitoso, se basa en la combinación de instrumentación, irrigación y obturación del sistema de canales. El irrigante puede eliminar los restos de tejido necrótico y desinfectar los canales, favoreciendo la eliminación o reducción de bacterias, especialmente en aquellos dientes con una anatomía interna compleja. Se ha utilizado una gran variedad de irrigantes para este propósito, siendo el hipoclorito de sodio (NaOCl) considerado el gold standard (Kandaswamy *et al.*, 2010).

En nuestro caso clínico, durante la irrigación se utilizó una solución de Hipoclorito de Sodio al 5,25%, mediante una aguja con salida lateral Max-i Probe 30G (Dentsply, Maillefer), durante un período total de aproximadamente 45 minutos, realizando movimientos de vaivén y aspirando simultáneamente con microsuctor.

Con el propósito de realizar una limpieza efectiva del sistema de conductos, se activó la irrigación con ultrasonido. Esta práctica es esencial para lograr el éxito en los procedimientos endodónticos, ya que ayuda a eliminar los restos de tejido pulpar, bacterias, detritos y subproductos de la descomposición de tejido.

El EDTA, puede ser empleado como irrigación para remover el barro dentinario (BD), usado en concentraciones desde 1% a 50%. La remoción del BD es un paso importante para facilitar la desinfección del canal radicular y la penetración del cemento sellador en los túbulos dentinarios (Cohen; Burns, 1997).

Esto concuerda con estudios previos que demuestran que la irrigación activada con ultrasonido contribuye a una mejor limpieza del conducto debido a que mejora los efectos quimicobiológicos del irrigante utilizado (Haapasalo *et al.*, 2005).

Los objetivos microbiológicos del tratamiento en dientes con periodontitis apical son, reducir la carga bacteriana a niveles compatibles con la cicatrización del tejido perirradicular y prevenir la recontaminación bacteriana.

Las medidas antimicrobianas involucran procedimientos quimicomecánicos y medicación intracanal. Existen en endodoncia discrepancias con respecto a la necesidad de medicación entre citas para mejorar la desinfección y, mejorar el resultado del tratamiento (Bergenholtz, 2004).

Un argumento a favor del tratamiento en una visita, se basa en que las bacterias residuales que sobreviven al tratamiento son sepultadas por la obturación y mueren por falta de nutrientes (Peters, Wesselink 1995).

En nuestro caso clínico, el tratamiento endodóntico se decidió realizar en una sesión operatoria.

Según Domenico Ricucci y José F. Siqueira, (2015), se cuestiona la eficacia de tratamientos en los cuales realiza terapia intermedia con medicación intracanal. La tasa de éxito comparando tratamientos en una o dos sesiones fue similar. Esto ha contribuido a la creciente preferencia entre los profesionales por realizar tratamientos endodónticos en una sola sesión.

Abdel Hameed H. ElMubarak (2010), destaca que la diferencia en el dolor posoperatorio entre los tratamientos realizados en visita única y visitas múltiples, no fue estadísticamente significativa. El conocimiento de las causas del dolor postoperatorio y la adopción de medidas preventivas adecuadas pueden reducir significativamente la incidencia de este fenómeno clínico tan angustioso e indeseable. Figini, *et al.*, (2008), encontraron que no existe diferencia en la efectividad de los tratamientos en términos de éxito radiológico entre visitas únicas y visitas múltiples. Sin embargo, Vera *et al.*, (2012), demostraron que el protocolo de 2 visitas con medicación de hidróxido de calcio entre citas resultó en un mejor estado microbiológico en comparación con el protocolo de una sola visita. Estos autores establecieron que la razón principal para usar un medicamento entre citas es dar tiempo para que el medicamento se difunda y alcance las bacterias en aquellas áreas inaccesibles a los instrumentos e irrigantes. Sus resultados indicaron que esta estrategia es realmente efectiva para reducir la carga biológica bacteriana en todo el sistema y el número de casos con cultivo positivo debido a las bacterias residuales.

Se han realizado investigaciones para revelar procedimientos que puedan acelerar la eliminación bacteriana y optimizar la desinfección en una sola visita (Siqueira; Rocas,

2011). Se ha sugerido realizar el último lavaje con clorhexidina para completar los efectos bactericidas. Estudios han demostrado que un último lavaje con clorhexidina mejora la desinfección (Alves *et al.*, 2011).

Se decidió realizar la endodoncia en una sesión operatoria, luego de la apertura se rectificó la cavidad de acceso y con una lima tipo K N° 10 se realizó la exploración de los canales. Se determinó la longitud de trabajo con un localizador apical PropexPixi (Dentsply Maillefer®, USA), a 21 mm, y se utilizó una lima tipo K 10 como lima de pasaje.

El mantenimiento de la permeabilidad a través del foramen evita la acumulación de escombros a nivel apical y optimiza la acción de los irrigantes.

Durante la irrigación se utilizó una solución de Hipoclorito de Sodio al 5,25 %, con la ayuda de una aguja Max-i-Probe (Dentsply Maillefer®, USA), el irrigante se agitó por intermedio de ultrasonido, con un dispositivo marca Woopecker® modelo UDS-E.

La conformación de los canales se realizó con limas Reciproc Blue 25 (VDW®), con movimientos de entrada y salida y con una amplitud de 3mm, hasta llegar a la longitud de trabajo.

Una vez finalizada la conformación y secos los conductos, se realizó la obturación con conos maestros 20/.04 marca Meta Biomed®, calibrados apicalmente con regla calibradora (Dentsply Maillefer®, USA), y como cemento sellador se empleó Sealer 26 (Dentsply Sirona®, USA).

Ricucci y Langeland (2016), demostraron que la extrusión de material de obturación era capaz de mantener una inflamación perirradicular severa, radiográficamente visible 6 años después de finalizar el tratamiento. En términos de reparación de tejido, la disolución del sellador en el canal apical puede ser ventajosa porque crea espacio para el crecimiento interno del tejido conectivo, a veces con el depósito de nuevas capas de cemento para estrechar el agujero y la luz del canal apical.

A los 12 meses la paciente asiste al control. En la toma radiográfica observamos reabsorción del sellador extravasado, reparación del proceso periapical, el espacio periodontal, cortical alveolar y esponjoso presentan aspectos y densidad normales.

CONCLUSIÓN

Los objetivos microbiológicos de la terapia endodóntica en piezas dentales con periodontitis apical crónica son, reducir la carga bacteriana a niveles compatibles con la cicatrización del tejido perirradicular y prevenir la recontaminación bacteriana del canal tratado. Esto dependerá de los procedimientos de limpieza y conformación y un sellado del canal lo más hermético posible.

REFERENCIAS BIBLIOGRÁFICAS

Abdel Hameed H. El Mubarak y col. (2010) Postoperative pain in multiple-visit and single-visit root canal treatment. *J. Endod.*; 36, 36-39.

Aguilar M. L., Álvarez J. L., Bolaños D., Isaza O. (2010) Reparación de tejidos periapicales seguidos de la terapia endodóntica convencional. Artículos originales Postgrado De Endodoncia P.U.V.

Braz-Silva *et al.*, (2019) Inflammatory profile of chronic apical periodontitis: a literature review. *Acta Odontológica Scandinavica*. VOL. 77, NO. 3, 173–180.

Bunge M. (2011) La Medicina entre Ciencia y Técnica. El Diagnóstico Médico como Problema Inverso. La Falacia Probabilística. Conferencia Anual de la Academia Nacional de Medicina.

Couto AM, Meirelles DP, Valeriano AT, Almeida DS, Moraes E, Tarquinio SBC, *et al.*, (2021) Chronic inflammatory periapical diseases: a Brazilian multicenter study of 10,381 cases and literature review. *Braz. Oral Res.*; 35: e033.

Chávez de Paz L., DDS, MS, PhD. (2007) Redefining the Persistent Infection in Root Canals: Possible Role of Biofilm Communities. *JOE — Volume 33, Number 6*.

Gómez De Ferraris, Campos Muñoz. (1999) *Histología y embriología bucodental*. Editorial Médica Panamericana.

Holland R., Gomes Filho J.E., Cintra LTA, Queiros Íoa, Estrela C. (2017) Factores que afectan el proceso de curación periapical de dientes tratados endodónticamente. *J Appl Ciencias Orales*. 465; 25(5):465-76.

Jara Castro, M. C., (2001) Tratamiento de un caso diagnosticado clínica y radiográficamente como necrosis con periodontitis apical crónica reagudizada. *Odontología Sanmarquina Vol.1, N°8, Jul-Dic*, págs. 45-46.

Jensen S.S. (2010) Haemostatic Effect And Tissue Reactions Of Methods And Agents Used For Haemorrhage Control In Apical Surgery. *Inter. Endodontic Journal*, 43, 57-63.

Kvist T. (2018) *Apical Periodontitis in Root-Filled Teeth. Endodontic Retreatment and Alternative Approaches*. Springer International Publishing AG.

Lasala A. (1992) *Endodoncia 4ta Edición*. Editorial Salvat.

Lin LM, Rosenberg PA. (2011) Repair and regeneration in endodontics. *International Endodontic Journal*, 44, 889–906.

Lopes H. P. & Siqueira J. F. Jr. (2015) *Endodontia. Biología e técnica. Capítulo 17. Reparação Pós-tratamento Endodôntico. 4º Edición*. Editorial Elsevier.

Nojima N., Kobayashi M., Shionome M., Takahashi N., Suda T. and Hasegawa K. (1989) Fibroblastic cells derived from bovine periodontal ligaments have the phenotypes of osteoblast. Department of Periodontics and Department of Biochemistry, School of Dentistry, Tokyo, Japan.

Ricucci D., MD, DDS, Siqueira J. F. Jr, DDS, MSc, PhD, Bate A. L., BDS, MSc, and Thomas R. Pitt Ford, BDS, PhD, FDS. (2009) Histologic Investigation of Root Canal-treated Teeth with Apical Periodontitis: A Retrospective Study from Twenty-four Patients. *JOE* — Volume 35, Number 4.

Ricucci D., MD, DDS, *and* Siqueira J.F. Jr., DDS, MSc, PhD. (2010) Biofilms and Apical Periodontitis: Study of Prevalence and Association with Clinical and Histopathologic Findings. *JOE* — Volume 36, Number 8.

Ricucci D., MD, DDS, Roç as I. N., DDS, MSc, PhD, RF Alves F., DDS, MSc, PhD, Loghin S., DDS, y Siqueira J.F. Jr., DDS, MSc, Doctor. (2016) Selladores extruidos apicalmente: destino e influencia en el resultado del tratamiento. *JOE* — Volumen -, Número -.

Schilder, H. (1980) Canal debridement and disinfection. Cohen S., Burns R. C.: Pathways of of the pulp. 2nd ed. St. Louis. The C.V. Mosby Company, p, 115.

Seltzer S., BA, DDS. (1999) Long-Term Radiographic and Histological Observations of Endodontically Treated Teeth. Journal Of Endodontics. Vol. 25, No. 12.

Seltzer S. Bender. (2003) Cognitive Dissonance In Endodontics. Journal Of Endodontics; 29, 714-19.

Sirvent Encinas F., García Barbero E. (2010) Biofilm. Un nuevo concepto de infección en Endodoncia. ENDODONCIA • Volumen 28 • Número 4.

Siqueira J.F. Jr, Rôças I.N. (2008) Update on endodontic microbiology: candidate pathogens and patterns of colonisation. ENDO (Lond Engl); 2(1)7-20

Siqueira J. F. Jr, PhD, and Rôças I. N., PhD. (2008) Clinical Implications and Microbiology of Bacterial Persistence after Treatment Procedures. JOE — Volume 34, Number 11.

Soares I. J. & Goldberg F. (2002) Endodoncia. Técnicas y Fundamentos. 1º Edición. Editorial Médica Panamericana.

Vera J., DDS, Siqueira J.F. Jr., DDS, MSc, PhD, Ricucci D., MD, DDS. (2012) Tratamiento de endodoncia de una visita versus dos visitas de dientes con periodontitis apical: un estudio histobacteriológico. JOE — Volumen 38, Número 8.

Weine, F. (2001) Terapéutica en endodoncia. 2ªEdición, Editorial Salvat.