

## Casos Clínicos

# Escleroterapia: Alternativa o complemento del tratamiento quirúrgico de mucocelos bucales. Serie de casos

### *Sclerotherapy: Alternative or complement to the surgical treatment of oral mucocelos-A case series*

#### AUTORES

##### **LORENA MOINE**

Odontóloga. Profesora Asistente, Cátedra de Estomatología "A", Facultad de Odontología Universidad Nacional de Córdoba

##### **RENÉ LUIS PANICO**

Dr. en Odontología. Profesor Titular Cátedra de Estomatología "A", Facultad de Odontología Universidad Nacional de Córdoba; Profesor Titular, Cátedra de Medicina Bucal, UCC

##### **MARTÍN BRUSA**

Odontólogo. Jefe de Trabajos Prácticos, Cátedra de Medicina Bucal, UCC

##### **RICARDO CACIVA**

Dr. en Odontología. Profesor Asistente Cátedra de Estomatología "A", Facultad de Odontología Universidad Nacional de Córdoba; Profesor Adjunto, Cátedra de Medicina Bucal, UCC

##### **EDUARDO DAVID PIEMONTE**

Dr. en Odontología. Profesor Adjunto, Cátedra de Estomatología "A", Facultad de Odontología Universidad Nacional de Córdoba; Jefe de Trabajos Prácticos, Cátedra de Medicina Bucal, UCC

#### **RESUMEN**

**Introducción:** Los mucocelos bucales son neoformaciones benignas pseudoquisticas de partes blandas, que presentan alta tasa de incidencia en pacientes niños y adultos jóvenes en la consulta odonto-estomatológica. Las formas de abordaje terapéutico quirúrgico convencional son bien conocidas, así como también su relación riesgo-beneficio; es por ello que surge la escleroterapia como una técnica alternativa o complementaria menos invasiva, que se utiliza fundamentalmente para tratar malformaciones arteriovenosas. El objetivo de este trabajo es presentar una serie de casos clínicos en los cuales fue aplicada la técnica de escleroterapia intralesional con polidocanol en el tratamiento no quirúrgico de mucocelos labiales y linguales. **Presentación del caso:** se describen los resultados de 18 casos clínicos de mucocelos bucales tratados con inyecciones intralesionales de polidocanol 2%. La esclerote-

#### **ABSTRACT**

**Introduction:** Oral mucocelos are benign pseudocystic soft tissue neoformations, which present a high incidence rate in children and young adults in the odonto-stomatological consultation. The forms of conventional surgical therapeutic approach are well known, as well as their risk-benefit relationship; That is why sclerotherapy arises as a less invasive alternative or complementary technique, which is used mainly to treat arteriovenous malformations. The objective of this work is to present a series of clinical cases in which the intralesional sclerotherapy technique with polidocanol was applied in the non-surgical treatment of labial and lingual mucocelos.

**Case presentation:** The results of 18 clinical cases of oral mucocelos treated with intralesional injections of 2% polidocanol are described. Sclerotherapy generated a significant reduction in the size of the mucocelos, triggering

## Escleroterapia: Alternativa o complemento del tratamiento quirúrgico de mucoceles bucales. Serie de casos

Lorena Moine; René Luis Panico; Martín Brusa; Ricardo Caciva; Eduardo David Piemonte

rapia generó una reducción significativa del tamaño de los mucoceles, desencadenando en algunos la remisión total; y en otros proporcionando un incremento en la consistencia fibrosa de la cápsula del mucocele para facilitar su extirpación quirúrgica. No se registraron efectos adversos severos en ninguno de los casos.

Discusión: la escleroterapia puede ser considerada un tratamiento no invasivo de primera elección para los mucoceles bucales, ya sea como único procedimiento de resolución o como complemento en la terapia quirúrgica.

Palabras clave: Mucocele. Escleroterapia. Glándulas salivales menores.

*total remission in some; and in others experiencing an increase in the fibrous consistency of the mucocele capsule to facilitate surgical excision. There were no severe adverse effects in any of the cases.*

*Conclusion: Sclerotherapy can be considered a non-invasive treatment of first choice for oral mucoceles, either as the sole resolution procedure or as an adjunct to surgical therapy.*

*Keywords: Mucocele. Sclerotherapy. Minor salivary glands.*

## INTRODUCCIÓN

El mucocele de la mucosa bucal es una lesión benigna generada por acúmulo de mucina generada por una glándula salival menor de cavidad bucal(1). Este acúmulo o colección de contenido mucoide, puede ser consecuencia de extravasaciones, generadas generalmente por traumatismos agudos sobre la mucosa bucal(2), donde el conducto excretor de la glándula salival menor resulta lacerado, y la secreción salival se deposita en el tejido conectivo adyacente. Esto produce una colección que desplaza los tejidos circundantes y genera una cápsula fibrosa que no constituye un verdadero quiste. El mucocele por extravasación es más frecuente en niños, adolescentes y adultos jóvenes. En menor porcentaje, cerca del 10 % de los casos, el mucocele se produce por retención, debido a obstrucción del conducto excretor por proliferación epitelial, con la consiguiente acumulación de saliva y aumento del volumen glandular. Este tipo de mucocele se da generalmente en personas mayores de 40 años y su relación con eventos traumáticos es menor que la de los mucoceles por extravasación(3). La ubicación de los mucoceles se encuentra en relación con sitios en donde existen normalmente glándulas salivales menores. Sin embargo, el sitio más frecuente es la mucosa labial inferior, qui-

zadas debido a su mayor facilidad para ser traumatizada, seguidos en frecuencia por los mucoceles de cara ventral de lengua, denominados de Blandin y Nuhn. La presencia de mucoceles en otros sitios anatómicos resulta excepcional(4,5).

En cuanto al número de lesiones, el mucocele generalmente es una lesión única y su tamaño depende del tipo de mucocele, variando desde 1 mm hasta dos o tres centímetros de diámetro. Los mucoceles por extravasación tienden a ser más grandes que los de retención. Si se ubican profundamente pueden ser lesiones de aspecto tumoral, de base amplia, sésil, e inclusive poco visibles y de aspecto nodular; y no producen cambios de color en la mucosa que los recubre por no traslucir su contenido. Si son superficiales pueden llegar a tener un ligero estrangulamiento de su base; y cubiertos por una delgada capa de mucosa, dejan traslucir con facilidad su contenido, por lo que suelen aparecer de color azulino o grisáceo. La presencia de factores traumatizantes puede producir la ruptura de las paredes de la lesión, con el derramamiento al medio bucal del contenido de mucina; o por contraparte, generar inflamación y mayor aumento de tamaño del sector afectado. La consistencia a la palpación también puede ser variable. Al palpar su consistencia es tensa, fluctuante; poco

desplazable cuando es una lesión de más de 1 cm de diámetro, y algo desplazable cuando es de menor tamaño. Mucoceles más crónicos suelen ser de consistencia más fibrosa y poco desplazable. Rara vez son dolorosos, y cuando eso sucede es por traumatización o infección sobreañorada.

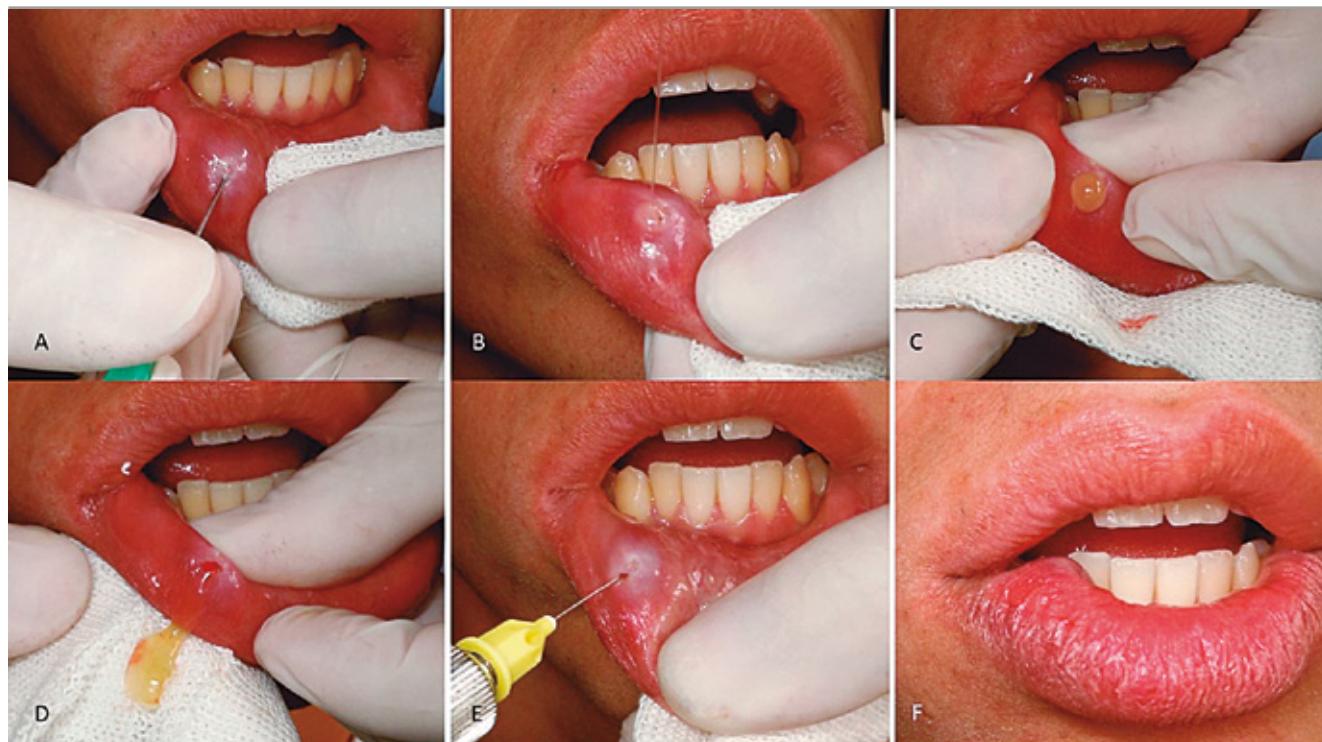Un porcentaje de los mucoceles, ya sea por retención o extravasación, desaparecen espontáneamente en pocos días y nunca vuelven a formarse(6). Mientras tanto, otros mucoceles no desaparecen, o lo hacen temporariamente debido al vaciamiento de su contenido, para luego de pocos días volver a formarse, constituyendo una alteración estética y/o funcional.

El diagnóstico clínico del mucocele puede ser casi de certeza si al hacer punción de la lesión drena un contenido viscoso y filante. Sin embargo, la certeza absoluta se obtiene mediante estudio histopatológico.

En el tratamiento del mucocele deben considerarse diversas opciones, cada una de ellas con sus ventajas y desventajas. El tratamiento quirúrgico convencional es claramente un procedimiento más cruento, y por ello presenta numerosas posibles complicaciones intra y postquirúrgicas, con el riesgo de lesiones vasculares y nerviosas, con mayor área quirúrgica, mayor

## Escleroterapia: Alternativa o complemento del tratamiento quirúrgico de mucocelos bucales. Serie de casos

Lorena Moine; René Luis Panico; Martín Brusa; Ricardo Caciva; Eduardo David Piemonte



**Figura 1:** 1A: punción de mucocelo, con orientación tangencial. 1B: comprobación de contenido mucoide. 1C: compresión para drenaje de contenido. 1D: drenaje parcial de contenido. 1E: inyección intracapsular de polidocanol 2%. 1F: colocación de polidocanol hasta completar volumen inicial de mucocelo

dolor e inflamación, y por la eventual rotura de su cápsula favorece la recurrencia u obliga a extender el área quirúrgica eliminando todas las glándulas vecinas al mucocelo. Por los riesgos que implica la terapéutica quirúrgica en el abordaje de estas lesiones, resulta necesario buscar alternativas que disminuyan la incidencia de estas posibles complicaciones, y la reducción del tamaño de la lesión mediante escleroterapia constituye una alternativa para ello.

La escleroterapia es un procedimiento utilizado en varias áreas de la medicina, pero se aplica principalmente en el tratamiento de neoformaciones o malformaciones vasculares. Se aplica fundamentalmente en angiomas cavernosos y tuberosos, y en várices superficiales y profundas, preferentemente en aquellas cuyas características y ubicación hagan poco conveniente la utilización de téc-

nicas quirúrgicas, como por ejemplo las várices esofágicas. Las sustancias que se utilizan para escleroterapia vascular son, entre otras, bleomicina, tetradecilsulfato de sodio, picibanil y polidocanol, empleadas inclusive en pacientes pediátricos(7). Actualmente, no hay acuerdo acerca de qué agente esclerosante es más eficaz con la menor cantidad de efectos secundarios y un malestar mínimo para los pacientes, aunque el polidocanol podría ser el que genera menos dolor y menos complicaciones(8). Las complicaciones más frecuentes de la escleroterapia en el tratamiento de lesiones vasculares son embolias, infecciones vasculares, hemorragias intra y postratamiento(9), procesos que no se podrían producir en el tratamiento de mucocelos. También puede haber fibrosis excesiva por sobredosificación del producto (estenosis esofágica en el tratamiento de várices esofágicas),

y dolor los primeros días posteriores a la aplicación.

La escleroterapia ha sido ya utilizada en el tratamiento de mucocelos y ránulas, empleando para ello la inyección intralesional de bleomicina o de picibanil. Los reportes de casos han mostrado remisión total o parcial de los mucocelos, con muy pocas recurrencias y con complicaciones menores como dolor leve e inflamación(10,11).

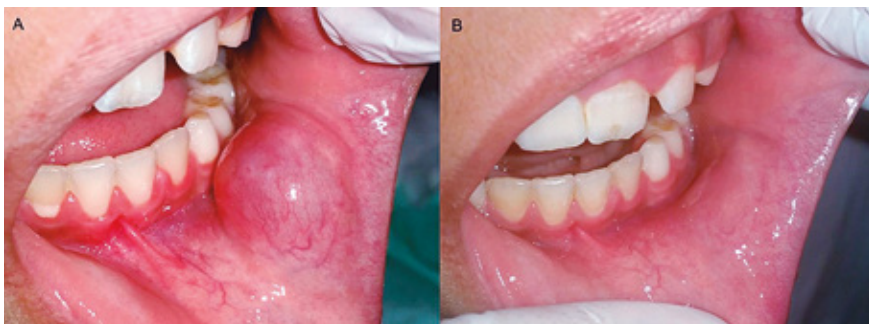
Por esto, la presentación de esta serie de casos tiene como objetivo presentar la técnica de escleroterapia intralesional con polidocanol en el tratamiento no quirúrgico de mucocelos labiales y linguales, ya que es una técnica con mayores potenciales beneficios y menores riesgos que los procedimientos quirúrgicos.

### DESCRIPCIÓN DE CASOS CLÍNICOS

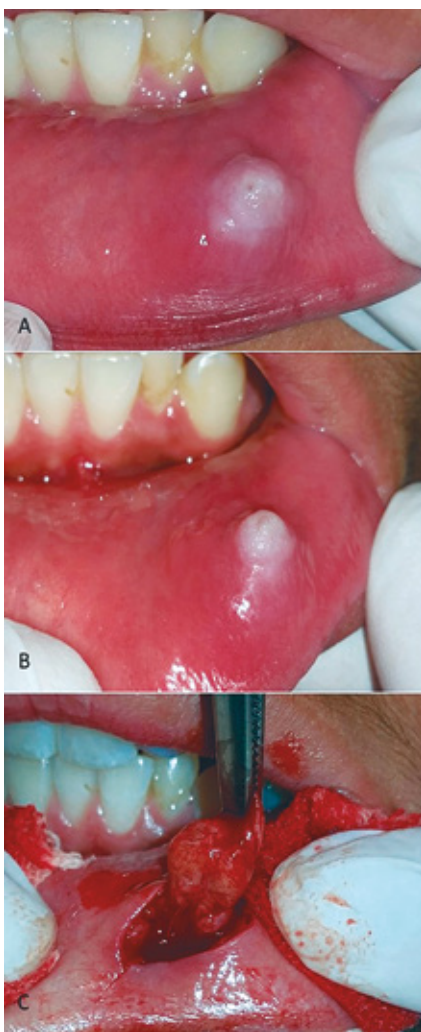En todos los pacientes tratados se res-

## Escleroterapia: Alternativa o complemento del tratamiento quirúrgico de mucocelos bucales. Serie de casos

Lorena Moine; René Luis Panico; Martín Brusa; Ricardo Caciva; Eduardo David Piemonte



**Figura 2:** 2A: mucocelo de casi 2 cm de diámetro, pre escleroterapia. 2B: luego de 4 aplicaciones la lesión desapareció a la inspección visual, persistiendo un nódulo apenas perceptible



**Figura 3:** 3A: mucocelo pre escleroterapia. 3B: mucocelo luego de dos sesiones de escleroterapia. 3C: cirugía convencional de mucocelo esclerosado, el cual conserva la cápsula fibrosa intacta

petó el mismo orden procedimental. En primera instancia se realizó diagnóstico clínico basado en antecedentes de la enfermedad y en punción para identificar contenido mucoide. En la mayoría de los casos bajo anestesia local, se realizó drenaje del contenido del mucocelo, dejando un volumen residual que permita identificar dónde aplicar el agente esclerosante. Luego, se inyectó en el interior del mucocelo, polidocanol 2% hasta recuperar el volumen inicial del mismo. El procedimiento se repitió una vez por semana hasta que la lesión desapareció, o hasta que no fue posible drenar el contenido, o hasta que no fue posible identificar el sitio de inyección intralesional (Figura 1). Todos los pacientes fueron atendidos en la Cátedra de Clínica Estomatológica de la Carrera de Odontología de la Universidad Católica de Córdoba, respetando los procedimientos éticos de la Asociación Médica Mundial (Declaración de Helsinki). Todos los pacientes aprobaron la realización de los procedimientos a los que fueron sometidos, firmando un consentimiento informado.

El tratamiento se realizó en 18 pacientes, 6 mujeres y 12 varones, con un promedio de edad de 16 años y rango de edad de 6 a 38 años. 14 mucocelos estuvieron ubicados en mucosa labial inferior, y los cuatro restantes en cara ventral de lengua. El tiempo de evolución varió desde una semana hasta dos años, con un promedio de 5 meses (Tabla 1).

La cantidad de aplicaciones realizadas en

cada paciente, en promedio fue de 2,77, con un rango de 1 a 6 aplicaciones. Más de la mitad de los casos presentaron resolución total o parcial con sólo una o dos aplicaciones (Tabla 1). En ningún caso hubo efectos adversos severos ni malestar local o general. La mayoría de los pacientes relataron una inflamación local y un ligero dolor en los primeros días post escleroterapia, pero muy tolerable. Uno de los pacientes presentó una fibrosis cicatrizal, quizás por aplicación extracapsular del esclerosante.

Los 6 pacientes que presentaron resolución total no tuvieron recidivas durante al menos los seis meses posteriores. En estos pacientes la lesión desapareció a la inspección visual, persistiendo un pequeño nódulo cicatrizal, apenas palpable (Figura 2). De los 12 que tuvieron resolución parcial, 4 desistieron de hacer cirugía debido a que la lesión residual era muy pequeña. Entre los pacientes que tuvieron resolución parcial con escleroterapia, la cirugía en general fue muy rápida, no mayor a 15 minutos, debido a que la fibrosis de la cápsula del mucocelo permitió tomar a esta sin que se desgarre (Figura 3). Uno solo de estos pacientes experimentó una recidiva de la lesión de cara ventral de lengua.

## DISCUSIÓN

El tratamiento de los mucocelos se puede realizar con diversas técnicas, la mayoría de ellas quirúrgicas. La cirugía convencional consiste en la eliminación completa

## Escleroterapia: Alternativa o complemento del tratamiento quirúrgico de mucocelos bucales. Serie de casos

Lorena Moine; René Luis Panico; Martín Brusa; Ricardo Caciva; Eduardo David Piemonte

**Tabla 1:** Descripción de casos clínicos

Descripción de casos clínicos							
Caso	Edad	Género	Ubicación	Meses de evolución	Número de aplicaciones	Respuesta a escleroterapia	Tratamiento quirúrgico
1	6	F	MLI	1	2	Total	Innecesario
2	8	F	MLI	12	2	Parcial	Desistido
3	9	F	CVL	12	3	Parcial	Realizado
4	9	M	MLI	2	6	Total	Innecesario
5	11	M	MLI	1	2	Total	Innecesario
6	12	M	MLI	4	2	Total	Innecesario
7	13	F	MLI	24	1	Total	Innecesario
8	14	M	MLI	0,75	4	Parcial	Realizado
9	14	M	MLI	1	2	Parcial	Desistido
10	14	M	MLI	12	4	Parcial	Realizado
11	16	M	CVL	2	2	Parcial	Realizado
12	19	M	MLI	1	1	Parcial	Desistido
13	19	F	MLI	6	3	Parcial	Desistido
14	21	M	CVL	9	1	Parcial	Realizado
15	21	M	CVL	0,25	4	Total	Innecesario
16	21	F	MLI	s/d	6	Parcial	Realizado
17	26	M	MLI	2	4	Parcial	Realizado
18	38	M	MLI	1	1	Parcial	Realizado

F: femenino; M: masculino  
MLI: mucosa labial inferior; CVL: cara ventral de lengua

del mucocelo y de la glándula que lo originó. Es un procedimiento relativamente rápido; pero tiene como contraparte que cuando el mucocelo es mayor a 1 cm de diámetro, la cirugía puede llegar a ser innecesariamente cruenta, con mayor riesgo de complicaciones como dolor, hemorragia intra o postquirúrgica, inflamación y eventualmente parestesia por sección quirúrgica de algún filete nervioso. Como la cirugía del mucocelo suele ser compleja, y es muy fácil que durante la misma la cápsula del mucocelo se rompa, vaciando el contenido y haciendo muy difícil identificar restos de cápsula y glándula salival causante, suele tener mayor tasa de recidiva que las otras alternativas.

La criocirugía, y la cirugía laser tienen grandes beneficios en cuanto al manejo quirúrgico y post-operatorio, sin embargo su principal inconveniente es el alto costo del equipamiento.

La micromarsupialización consiste en la

aplicación, generalmente bajo anestesia, de una sutura de seda que atraviesa el mucocelo y se fija en ambos extremos a la mucosa vecina. Esto permite el drenaje continuo de la saliva que antes se coleccionaba, retirándose la sutura a la semana(12). Como consecuencia de este tratamiento la lesión puede desaparecer, o puede reducir su tamaño, lo cual permite continuar con una extirpación quirúrgica convencional menos cruenta. La micromarsupialización es una técnica simple, de bajo costo, relativamente poco invasiva, con baja recurrencia de lesiones, por lo que está recomendada como una técnica de primera elección para tratamiento de mucocelos(13,14).

La escleroterapia consiste en la inyección de una solución esclerosante, preferentemente bajo anestesia local, en el interior del mucocelo. Estas sustancias estimulan la formación de fibras colágenas, produciendo una disminución en el volumen

del mucocelo. De esta manera la lesión puede desaparecer o reducirse en tamaño, pudiendo o no ser extirpada quirúrgicamente. Este procedimiento puede ser utilizado cuando se necesita evitar alguna cirugía más complicada, como por ejemplo en pacientes niños o cuando el mucocelo se localiza en cara ventral de lengua. Los mucocelos esclerosados poseen una cápsula fibrosa más firme que los no esclerosados, lo que permite tomarla con pinzas de disección sin riesgo de ruptura de dicha membrana. Esto permite eliminar la cápsula fibrosa de manera íntegra. Asimismo, la glándula causante del problema queda firmemente adherida a la cápsula fibrosa, resultando fácilmente identificable y extirpable, y haciendo innecesaria la eliminación de otras glándulas vecinas que pudieran resultar igualmente sospechosas durante una cirugía convencional. Todas estas observaciones, nos permiten suponer que la esclerote-

## Escleroterapia: Alternativa o complemento del tratamiento quirúrgico de mucocelos bucales. Serie de casos

Lorena Moine; René Luis Panico; Martín Brusa; Ricardo Caciva; Eduardo David Piemonte

rapia permite una cirugía más sencilla, rápida y efectiva que la cirugía convencional.

En algunos casos, la escleroterapia produce una reducción tan marcada del tamaño del mucocelo, que no pueden ser identificados visualmente, sino sólo mediante palpación, evidenciándose un pequeño nódulo de consistencia fibrosa. Principalmente en niños, esto permite evitar la cirugía del mucocelo. Los pacientes y sus padres deben ser informados de la necesidad de controlar la lesión y ante una eventual recurrencia, proceder con el tratamiento quirúrgico.

El empleo de escleroterapia en el tratamiento de los mucocelos, si bien parece sencillo, debe realizarse con extrema meticulosidad, puesto que no debe in-

yectarse la solución esclerosante alrededor del mucocelo sino dentro de la luz quística. Por ello no se recomienda su uso en mucocelos en los cuales no sea posible identificar la luz del mismo para depositar la solución esclerosante. Hacerlo por fuera del mucocelo podría generar una fibrosis excesiva del tejido en un sitio donde no es necesario. Una contraindicación relativa de la escleroterapia es la urgencia del paciente, puesto que suelen ser necesarias de una a tres aplicaciones del esclerosante, una por semana, para obtener el resultado deseado, lo que alarga el tiempo de tratamiento.

Algunos aspectos no analizados en el presente trabajo, pero que justifican futuros estudios, es si la respuesta al tratamiento se asocia a variables como

ubicación, tamaño previo de la lesión, cantidad y volumen de aplicaciones de esclerosante, entre otras.

### CONCLUSIONES

La escleroterapia podría ser un procedimiento mínimamente invasivo, efectivo y económico, comparado con los diferentes procedimientos quirúrgicos. La escleroterapia podría constituir un tratamiento de primera elección para mucocelos de cavidad bucal sobre todo en pacientes pediátricos o con contraindicaciones quirúrgicas, pudiéndose complementar o no con extirpación quirúrgica. Se requieren estudios adicionales para determinar con mayor precisión la efectividad y la relación costo-beneficio de la escleroterapia en mucocelos bucales

### BIBLIOGRAFÍA

1. DELLI, K., SPIJKERVET, F. K. L. & VISSINK, A. *Salivary gland diseases: infections, sialolithiasis and mucocelos. Monogr Oral Sci* 2014; 24, 135-148.
2. VALÉRIO RA, DE QUEIROZ AM, ROMUALDO PC, BRENTGANI LG, DE PAULA-SILVA FWG. *Mucocelo and fibroma: treatment and clinical features for differential diagnosis. Braz Dent J* 2013;24(5):537-41.
3. KHANDELWAL S, PATIL S. *Oral mucocelos - review of the literature. Minerva Stomatol* 2012;61(3):91-9.
4. BAHADURE RN, FULZELE P, THOSAR N, BADOLE G, BALIGA S. *Conventional surgical treatment of oral mucocelo: a series of 23 cases. Eur J Paediatr Dent* 2012;13(2):143-6.
5. GRANHOLM C, OLSSON BERGLAND K, WALHJALT H, MAGNUSSON B. *Oral mucocelos; extravasation cysts and retention cysts. A study of 298 cases. Swed Dent J* 2009;33(3):125-30.
6. MÍNGUEZ-MARTINEZ I, BONET-COLOMA C, ATA-ALI-MAHMUD J, CARRILLO-GARCÍA C, PEÑARROCHA-DIAGO M, PEÑARROCHA-DIAGO M. *Clinical characteristics, treatment, and evolution of 89 mucocelos in children. J Oral Maxillofac Surg* 2010;68(10):2468-71.
7. MIGUEL I, VARGAS L, SAEZLER E, OSSANDON F, SOTO JR. *Hemorragia por varices esofágicas en niños: rendimiento de la escleroterapia. Rev Chil Pediatría* 1993; 64, 228-231.
8. SCHWARTZ L, MAXWELL H. *Sclerotherapy for lower limb telangiectasias. En: The Cochrane Collaboration, editor. Cochrane Database of Systematic Reviews [Internet]. Chichester, UK: John Wiley & Sons, Ltd; 2010. Disponible en: <http://doi.wiley.com/10.1002/14651858.CD008826>*
9. LIDSKY ME, MARKOVIC JN, MILLER MJ, SHORTELL CK. *Analysis of the treatment of congenital vascular malformations using a multidisciplinary approach. J Vasc Surg* 2012;56(5):1355-1362; discussion 1362.
10. CAI Y, WANG R, YANG S-F, ZHAO Y-F, ZHAO J-H. *Sclerotherapy for the mucocelos of the anterior lingual salivary glands with pingyangmycin. Oral Dis* 2014;20(5):473-6.
11. CASTILLO, H. A. A. *Uso de OK-432 (Picibanil) como alternativa no quirúrgica para el manejo de ránulas y mucocelos. Rev Asoc Dent Mex* 2001; 68, 215-221.
12. SAGARI SK, VAMSI KC, SHAH D, SINGH V, PATIL GB, SAAWARN S. *Micro-marsupialization: a minimally invasive technique for mucocelo in children and adolescents. J Indian Soc Pedod Prev Dent* 2012;30(3):188-91.
13. AMARAL MBF, DE FREITAS JB, MESQUITA RA. *Upgrading of the micro-marsupialization technique for the management of mucus extravasation or retention phenomena. Int J Oral Maxillofac Surg* 2012;41(12):1527-31.
14. PIAZZETTA CM, TORRES-PEREIRA C, AMENÁBAR JM. *Micro-marsupialization as an alternative treatment for mucocelo in pediatric dentistry. Int J Paediatr Dent Br Paedodontic Soc Int Assoc Dent Child* 2012;22(5):318-23.