



UNCUYO
UNIVERSIDAD
NACIONAL DE CUYO

FO
FACULTAD DE
ODONTOLOGÍA



FACULTAD DE ODONTOLOGÍA
UNIVERSIDAD NACIONAL DE CUYO

TRABAJO FINAL PARA OPTAR AL TÍTULO DE ESPECIALISTA EN
ENDODONCIA

**ULTRASONIDO Y SUS APLICACIONES EN
ENDODONCIA**

Alumna: Od. Landi Coronel Pfister Mariana

Directora: Esp. Od. Reyes María Gimena

MENDOZA, JUNIO 2020

AGRADECIMIENTOS

Quiero agradecer a los docentes que forman parte de la Carrera de Especialización en Endodoncia, que compartieron sus conocimientos generosamente durante todo el transcurso de la carrera.

A mi directora de tesis Dra. Gimena Reyes, que me guio con toda su dedicación en esa tarea que es enseñar.

A mis compañeros que me ayudaron con sus conocimientos, y sobre todo por la calidad humana que ellos presentan.

A la Facultad de Odontología que me brindó todas las comodidades para realizar esta carrera.

Por último agradecerle a mi familia que me acompañó durante todo el proceso poniendo de su parte para que lograra este objetivo.

INDICE

Resumen	pág. 4
Introducción.....	pág. 5
Caso clínico	pág. 17
Discusión	pág. 22
Conclusión	pág. 28
Bibliografía	pág. 29

RESUMEN

El ultrasonido (US) es energía sónica que se encuentra en un rango superior al audible por el oído humano. Se encuentra en dos versiones que operan con métodos diferentes, magnetostrictivo y piezoeléctrico siendo este el utilizado en odontología. En los comienzos el US recibió muchas críticas ya que lo comparaban con las piezas de mano de alta velocidad.

Su introducción en la endodoncia fue para el debridamiento del sistema de conductos, a partir de ahí se aplicó a todos los pasos del tratamiento tales como apertura cameral, localización de conductos, eliminación de calcificaciones, eliminación de obstrucciones intracanales, tratamiento endodóntico quirúrgico, condensación de la gutapercha, colocación del cemento endodóntico y la activación de la solución irrigante. Por ende el US es un dispositivo sumamente útil en la endodoncia que ayuda al odontólogo en sus tratamientos.

El propósito de este trabajo es conocer las diferentes aplicaciones del ultrasonido en el campo de la endodoncia, y los distintos pasos del procedimiento para facilitar el uso del mismo.

En el caso clínico descrito se retiraron conos de plata para realizar el re tratamiento con fines protésicos. El US fue de suma importancia para extraerlos, ya que con técnicas manuales no fue posible por la adaptación apical que presentaban.

En términos generales la bibliografía concuerda en las ventajas que presenta su uso, difiriendo únicamente en técnicas que no están estandarizadas, planteando distintos métodos para un mismo procedimiento.

El US tiene aplicaciones variadas tanto en odontología general como en la endodoncia y todo especialista en endodoncia debería contar con el para la practica diaria.

INTRODUCCIÓN

El ultrasonido (US) es una forma de energía sónica cuya frecuencia de vibraciones es superior al del sistema auditivo, se propaga por diferentes medios, pero cuando se transmite por el aire es perceptible por el oído humano. Tiene diversas aplicaciones tanto en el campo industrial, medicinal y en la odontología (Martin; Cunningham, 1984).

El uso del ultrasonido o instrumentación ultrasónica fue introducido por primera vez en la odontología para las preparaciones cavitarias con la utilización de una suspensión abrasiva (Postle, 1958; Balamuth, 1967). A pesar de que este sistema recibió críticas favorables no podía competir con la pieza de mano de alta velocidad que resultaba más efectiva, conveniente y rápida para la preparación de cavidades (Oman; Applebaum, 1954; Nielsen *et al.*, 1955; Street, 1959). Zinner (1955) informó sobre una aplicación novedosa del US, que consistía en la eliminación y remoción de detritus de la superficie radicular y coronal. Esto fue mejorado en un instrumento para remover cálculo y placa dental mineralizada (Johnson; Wilson, 1957).

Richman (1957) introdujo por primera vez el concepto del uso del US aplicado a la endodoncia, pero no fue hasta que Martin *et al.* (1980) demostró la habilidad del US para activar limas tipo K con el fin de cortar dentina, muy útil en procedimientos endodónticos. Se encontró un uso común en la preparación de conductos radiculares antes de la obturación. Se adoptó el término endosonic para un sistema ultrasónico y sinérgico utilizado para la instrumentación y desinfección (Martin; Cunningham, 1984-1985).

Aunque el ultrasonido se ha utilizado en odontología con fines terapéuticos y de diagnóstico, para la limpieza del instrumental previo a la esterilización, también se lo aplica a la terapia del sistema de conductos radiculares (Walmsley *et al.*, 1988). Este sistema se recomendó por tener muchas ventajas tales como la limpieza de canales, remoción de dentina entre otros, y sobre todo por tener menores efectos negativos postoperatorios en el seguimiento y control de los tratamientos endodónticos (Cunningham, 1982).

Martin (1976) afirmó que el objetivo principal de la terapia endodóntica es completar el debridamiento y desinfección del sistema de canales radiculares. La anatomía compleja de este sistema ha sido muy bien documentada, a pesar de lo cual el objetivo arriba indicado nunca ha sido alcanzado en su totalidad. El debridamiento con US ayuda a optimizar y acelerar este proceso (Barker *et al.*, 1974).

El ultrasonido es energía eléctrica con una frecuencia sobre el rango del oído humano que es de 20 kHz (Stock, 1991). El rango utilizado en el ultrasonido original fue de entre 25 y 40 kHz. Después fueron desarrolladas piezas de mano con una menor frecuencia, operando entre 1 y 8 kHz (Ahmad *et al.*, 1993; Lumley *et al.*, 1994), lo que disminuye el stress de corte, y causa una menor altercación en la superficie dental (Layton *et al.*, 1996).

El ultrasonido está disponible en dos tipos básicos: magnetostrictivo y piezoeléctrico, con mecanismos de acción distintos. La unidad magnetostrictiva opera entre 18 y 45 kHz usando tiras de metal planas en un vástago o barra metálica unido a una punta, el movimiento de la misma es elíptico. Las unidades piezoeléctricas operan en un rango de 25 a 50 kHz y son reactivadas por cambios dimensionales en los cristales alojados en la pieza de mano, la energía se propaga sobre la superficie de estos cristales y el movimiento de la punta es principalmente de dirección lineal (Arabaci *et al.*, 2007).

En el principio piezoeléctrico, el que es utilizado en odontología, los cristales tienen un cambio dimensional cuando la energía es aplicada. El cristal se deforma y se convierte en una oscilación mecánica que no produce calor (Stock, 1991).

La oscilación del ultrasonido ocurre en forma longitudinal, la magnitud de ésta oscilación depende del diseño de la punta y la potencia aplicada en ella. (Walmsley *et al.*, 1991).

Unas de las ventajas más relevantes del US fue que los insertos no giran sobre su eje, sino que vibran con un movimiento lineal. Mejoró así el control y la seguridad durante los procedimientos (Buchanan, 2002). También el diseño las puntas ultrasónicas ayudó a mantener la visibilidad, sobre todo por la diferencia de color de la dentina y el piso

cameral. Ofreció máxima capacidad de corte tanto en interferencias, materiales restauradores y dentina secundaria (Clark, 2004).

Las puntas troncocónicas de acero inoxidable facilitaron la visión para trabajar en aéreas profundas o dentro del conducto mismo (Buchanan, 2002).

Las puntas recubiertas por diamante tuvieron una mayor eficiencia de corte que las puntas de acero inoxidable pero con mayor tendencia a fracturarse (Lin *et al.*, 2006). Las troncocónicas diamantadas tuvieron la capacidad de transmitir la oscilación de la unidad de manera más efectiva a la dentina, que dio por resultado una acción de corte más agresiva (Paz *et al.*, 2005). Las puntas redondas diamantadas ofrecieron mayor capacidad de corte y mejor control (Clark, 2004).

Las aplicaciones del US en la terapia endodóntica fueron variadas y se usaron en todos los pasos del procedimiento, así como: en el acceso a la cámara pulpar, la remoción de cálculos pulpares y localización de conductos estrechos o calcificados. En la eliminación de obstrucciones intracanal como postes metálicos, de fibra, conos de plata, instrumentos separados. Para la activación de las soluciones irrigantes. Como complemento al momento de la obturación, condensando la gutapercha. Para preparación del conducto radicular. En endodoncia quirúrgica o tratamiento retrogrado del extremo apical radicular.

Un reto de la endodoncia siempre ha sido localizar conductos calcificados por dentina secundaria o terciaria. Cuando se encontraron calcificaciones camerales o en la entrada de los conductos radiculares, existió el riesgo de accidentes tales como la perforación y la eliminación excesiva de tejido dentario sano. El US ayudo a reducir el tiempo de trabajo y que el tratamiento fuera más previsible (Clark, 2004).

Cuando se introdujo el US, se redujo el riesgo de accidentes o complicaciones intraoperatorias, que en combinación con el microscopio lograron resultados más seguros y efectivos. En los procedimientos de accesos ayudó a remover cálculos camerales, rectificación de la apertura y la ubicación de canales calcificados y/o accesorios (Sempira; Hartwell, 2000).

En la práctica clínica siempre hubo un desafío en los tratamientos endodónticos que tuvieron obstrucciones intracanal tales como instrumentos separados, conos de plata, postes metálicos o de fibra, etc. (Ruddle, 2004).

Cuando se necesitó realizar el re tratamiento no quirúrgico, por la persistencia de una patología o necesidad protésica, la eliminación de las obstrucciones fue un desafío (Hulsmann, 1993).

Gaffney *et al.*, (1981) describieron por primera vez el uso del US para recuperar objetos extraños que se encontraban dentro de los conductos radiculares. La energía ultrasónica ha demostrado ser muy efectiva como complemento para eliminar estas interferencias antes nombradas. El pronóstico siempre dependió del diagnóstico, el preoperatorio y la condición de los tejidos periapicales (Grossman, 1968).

El intento de eliminar las obstrucciones se debe realizar en todos los casos, cuando se eliminó, el re tratamiento realizado fue exitoso en la mayoría de los casos (Hulsmann, 1994). Si se quitó el instrumento, poste o conos, y se pudo limpiar, desinfectar y obturar adecuadamente el conducto tuvo un enfoque más conservador y deseable que la endodoncia quirúrgica (Nehme, 2001).

En la eliminación de un obstáculo se debió realizar un daño mínimo a la estructura dentaria y tejidos circundantes (Bors; Berg, 1986). También mucha destrucción complicó la restauración posterior y como consecuencia el pronóstico fue desfavorable (Ward *et al.*, 2003).

El acceso y la visibilidad al fragmento metálico fue fundamental (Ruddle, 2002). Como ayuda se usó magnificación, ya sean lupas o microscopios, e iluminación adecuada y permitió el retiro de las obstrucciones con mayor facilidad (Ruddle, 2002)

En el caso de instrumentos separados se encontraron tres alternativas, primero se intentó remover o retirar el instrumento, si esto no fue posible se trató de evitar el instrumento realizando un bypass y como última alternativa se preparó el conducto hasta el segmento fracturado (Ward *et al.*, 2003). En la gran mayoría de los casos la eliminación fue difícil, y hasta el momento no hay procedimientos estandarizados (Feldman *et al.*, 1974). Alguno de los problemas que presentaban estos procedimientos eran la pérdida excesiva

de dentina del conducto, escalones, perforaciones y extrusión del fragmento separado a través del ápice (Souter; Messer, 2005).

El re tratamiento no quirúrgico de dientes restaurados presentaron un desafío que fue debilitar lo menos posible la estructura radicular restante (Altshul et al., 1997).

Muchos estudios se centraron en la eliminación de metales, pero en los casos de postes de fibra reforzados con sistemas adhesivos, se encontraron en ellos un desafío aun mayor (Ruddle, 2004). En el mercado se encontraron kits de fresas, sin embargo la preservación de la estructura radicular requirió el uso de puntas ultrasónicas y magnificación adecuada (De Rijk, 2000). Los postes más complicados de retirar fueron los de fibra de vidrio por su color similar a la dentina, mientras que los metálicos claramente contrastan. Se recomendó eliminarlos con una visión óptima de la porción coronal del poste y del inserto ultrasónica. En el caso de los postes de fibra cementados con un sistema adhesivo cuando se usó ultrasonido, este deja líneas grises que fue indicativo de que quedaron restos de cemento resinoso (Buoncristiani et al., 1994).

La conductancia de las fuerzas de vibración dentro de un poste fue proporcional a la raíz cuadrada del módulo elástico del material del poste. (Jaeger, 1962). Por lo tanto, un poste de fibra reforzado tuvo un menor módulo de elasticidad que cualquier metal (Lassila et al., 2004) y condujo la vibración de manera menos eficiente (Haunman et al., 2003).

Los cementos resinosos no fueron friables y no produjeron micro fracturas por el uso de US (Phillips, 1996). Esta información resultó útil porque se ha observado que la adhesión de un cemento y su retención mecánica se redujeron gradualmente con numerosos ciclos térmicos cortos (Watanabe et al., 1999). En contraposición Garrido *et al.* (2004) sugirieron que la generación de calor podría haber sido la responsable del aumento en la retención, ya que la energía ultrasónica es transferida a través del poste separándolo del cemento hasta que se aflojó.

Cuando se eliminó un poste metálico fue fundamental separar la unión poste-cemento-estructura dentaria, se ha recomendado reducir la porción extra radicular para minimizar la tensión necesaria para su eliminación (Alfredo *et al.*, 2004). Las puntas ultrasónicas

debieron ser finas para estar en íntimo contacto con el poste; esto generó calor y fue esencial usar refrigeración para no transferirlo al ligamento periodontal causando daño (Gluskin *et al.*, 2005). El calor se produjo a partir de tres mecanismos, primero por la fricción que se produjo entre el poste y el inserto ultrasónico, luego a partir del líquido refrigerante que fluyó a través de la pieza de mano y por último por la energía acústica que transmitió el dispositivo que fue absorbido por el elemento dentario (Bergeron *et al.*, 2001). Los tejidos duros que rodean al elemento dentario tienen un contenido de agua del diez al veinte por ciento (cortical y hueso esponjoso), mientras que los tejidos contienen un setenta por ciento de agua (médula y tejido conectivo) (Craig; Peyton, 1961). Cuando la temperatura externa de la raíz aumentó por sobre los diez grados, se pudieron producir daños irreversibles en el tejido óseo así también como la deshidratación de la dentina, que pudo resultar en necrosis y reabsorción (Atrizades *et al.*, 1971). Cualquier refrigerante condujo el calor y lo disipó más fácilmente que el aire, porque la conductividad térmica del agua fue treinta veces mayor que el aire (Halliday *et al.*, 1997).

Luego de que cesó la aplicación del US quedó energía incorporada en el sistema que continuó aumentando la temperatura (Huttula *et al.*, 2006). Las temperaturas nocivas al extraer un poste metálico se alcanzaron fácilmente en menos de un minuto durante el uso de US. Ciclos de instrumentación corta con la posterior refrigeración fueron efectivos para reducir la posibilidad de causar daño tisular (Davis *et al.*, 2010).

En los postes metálicos para facilitar su extracción minimizando los riesgos se recomendó realizar una ranura desde vestibular hacia palatino/lingual sin seccionar el núcleo en casos de pernos metálicos únicos y se aplicaron ciclos cortos de vibración ultrasónica dentro de la cavidad. Lo que hizo el procedimiento más simple, seguro y práctico para su eliminación. Si el perno se encontró en un molar en más de una raíz se seccionó el perno para retirar cada segmento como un perno único, esto requirió de extrema precaución por la cercanía con el piso de la cámara pulpar (Souza *et al.*, 2015). La vibración se proporcionó durante un minuto a alta potencia con refrigeración, este tiempo se ha descrito como el adecuado para reducir la fuerza de tracción y prevenir el

aumento de temperatura en la superficie radicular (Braga *et al.*, 2005). Los movimientos dentro de la cavidad fueron en dirección mesiodistal y cervicoincisal, cada superficie de la cavidad se expuso a quince segundos de US que permitió la fragmentación del cemento en todas las paredes del canal radicular (Garrido *et al.*, 2009).

En los casos de recuperación de conos de plata se realizó con técnicas tradicionales utilizando instrumentos manuales (Suter, 1998), en caso de no ser posible se utilizó el US para desalojar los conos del sistema de conductos (Nehme, 1999).

El procedimiento tradicional para retirar los conos de plata, también aplicable a los postes metálicos, se basó en exponer la parte coronal del obstáculo, eliminando dentina y sellador alrededor del mismo. La punta ultrasónica se aplicó junto al fragmento expuesto del cono en potencia máxima y con refrigeración. Se aplicaron ciclos cortos seguidos de secado y aspiración, esto condujo al desplazamiento del fragmento para luego con pinzas retirarlo manualmente (Smith, 2001).

Una consideración sobre los conos de plata fue que el material es muy blando, por lo cual se recomendó tener cautela en la aplicación del US para no cortar el segmento coronal. Por lo tanto el inserto o punta se colocó paralelo al eje del cono, se desgastó dentina y se fue ganando profundidad hasta que se desalojó el cono del interior del conducto (Glick; Frank 1986).

El tiempo requerido para el retiro de un poste metálico o cono de plata estuvo influenciado por la naturaleza de la anatomía del conducto, diámetro, ubicación y longitud del objeto a eliminar (Nehme, 2001).

El US también se aplicó para aumentar la acción de las soluciones irrigantes y fue el método complementario más utilizado (Dutner *et al.*, 2012). La irrigación fue un paso fundamental durante el tratamiento endodóntico, ayudó al debridamiento y desinfección de áreas donde la instrumentación no alcanzó a tocar las paredes del conducto radicular o fue inaccesible (Haapasalo *et al.*, 2005). La efectividad de la irrigación dependió de la acción mecánica del riego, aspiración y la capacidad química de las soluciones para disolver el tejido orgánico, dentina, detritus y microorganismos del sistema del canal radicular (Lee *et al.*, 2004). La irrigación principalmente se llevó a cabo con jeringa y

aguja (Dutner *et al.*, 2012),y se ha demostrado que los irrigantes solo avanzaron un milímetro más allá de la punta de la aguja, por eso fue importante la elección del diámetro de la aguja y profundidad de la misma (Ram, 1977). El aumento en el volumen de la solución no mejora significativamente su acción (Van der Sluis *et al.*, 2006). Sin embargo, la limpieza y desinfección del tercio apical de cualquier preparación fue un reto difícil de lograr (Wu; Wesselink, 1995). El uso de agujas más delgadas pudo facilitar el acceso al ápice. Una de las formas de limpiar la mayor parte del sistema es a través del movimiento de la solución irrigante, ya que mecánicamente no se logró (Baumgartner; Cuenin, 1992). Se ha demostrado que el irrigante junto con la vibración ultrasónica generó un movimiento continuo del líquido y se asoció directamente con la efectividad en la limpieza del conducto radicular (Krell *et al.*, 1988).

Ahmed *et al.*, (1987) demostraron que la transmisión acústica produce fuerzas suficientes para desalojar escombros o detritus de instrumentos y también de las paredes del conducto. Cuando se utilizó energía ultrasónica durante la irrigación fue suficiente para obtener canales significativamente más limpios en comparación con la irrigación manual. También se recomendó una lima de bajo calibre sometida a la vibración ultrasónica a alta potencia, ya que fue menos probable que contacten con las paredes del canal (Jensen *et al.*, 1999). La acción mejorada del US en la irrigación se debió a que la velocidad y volumen del irrigante fue mucho mayor y se creó un flujo en el canal durante la acción de desinfección (Lee *et al.*, 2004).

Para que la solución sea efectiva tuvo que estar directamente en contacto con la superficie a desinfectar (Guerisoli *et al.*, 2002). En conductos estrechos y curvos, fue difícil alcanzar el ápice dental, por lo tanto fue menos influenciado por el riego activado (Karadag *et al.*, 2004). Van der Sluis *et al.*, (2005) postularon que la irrigación tuvo que ser más eficaz para eliminar los desechos de los conductos con conicidad mayores. Por ese motivo fue importante aplicar el inserto ultrasónico luego de que la preparación del conducto fuera completada (Zehnder, 2006).

Sabins *et al.*, (2004) recomendó de treinta segundos a un minuto de activación ultrasónica para obtener conductos limpios, mientras que Krell *et al.*, (1988) recomendaron dos minutos.

La condensación de gutapercha con US se utilizó activando los espaciadores como una técnica mixta de gutapercha termoplastizada junto con la condensación lateral. Se ha demostrado que en comparación con la condensación lateral se aumentaron las propiedades de sellado y densidad de la gutapercha (Moreno, 1977). Los espaciadores ultrasónicos vibraron linealmente, produciendo calor termoplastificando así la gutapercha, esto logró una masa mucho más homogénea que disminuyó los espacios y burbujas obteniendo así una obturación tridimensional más completa del sistema de conductos radiculares (Deitch *et al.*, 2002).

Se han descrito varias opciones para la utilización del US en el momento de la obturación, tales como el ablandamiento del cono maestro que fue seguido de condensación lateral (Moreno, 1977). Realizar uno o dos tiempos de activación de US luego de que se concluyó la obturación convencional de condensación lateral (Amditis *et al.*, 1992), activación después de que se colocó cada cono accesorio (Deitch *et al.*, 2002). Esta técnica mixta combinó las ventajas del control del relleno hasta la longitud de trabajo con la capacidad de un material termoplástico para completar el sellado tridimensional (Deitch *et al.*, 2002). Una de las ventajas que se documentó fue que la gutapercha no se adhirió al inserto ultrasónico mientras este permanecía activado (Moreno, 1977), se utilizó en la configuración de potencia baja que resultó en temperaturas bajas y menor cambio volumétrico al enfriarse la gutapercha (Schilder *et al.*, 1985).

La técnica que se recomendó con el uso de US consistió en la colocación del cono maestro a longitud de trabajo seguido de condensación lateral en frío, luego de eso se colocó el espaciador en el centro de la masa de gutapercha a dos milímetros antes de la longitud activando el US a potencia baja o media. Esto evitó que se eleve la temperatura de la superficie radicular y la fractura del inserto (Bailey *et al.*, 2004). Después de este procedimiento se retiró el espaciador y se colocó otro cono accesorio en el espacio

creado. La activación del espaciador con US en la masa de gutapercha fue de 10 segundos para que se lograra la termo plastificación, si el tiempo que se aplicó fue mayor a estos diez segundos descriptos, la temperatura derivó en daño de la superficie radicular (Bailey *et al.*, 2004).

Para mejorar la técnica de obturación también se utilizó el US en la aplicación de los cementos, se demostró que llevar una lima manual con sellador y la posterior aplicación de energía ultrasónica cubrió más las paredes del conducto que la técnica manual. Sin embargo, esta aplicación por sí sola no garantizó una obturación de mejor calidad que un sellado convencional (Hoen *et al.*, 1988)

Witherspoon y Ham (2001) describieron el uso del US como complemento en la colocación de agregado de trióxido mineral (MTA®). Las irregularidades anatómicas y la naturaleza divergente de la mayoría de los ápices abiertos podrían predisponer a una interfaz entre el material y las paredes dentinarias, que se resultó en brechas marginales. Se demostró que con el uso del US como complemento se logró un sellado significativamente mejor del MTA®, la vibración ultrasónica junto con un condensador manual mejoró la compactación de material (Lawley *et al.*, 2004).

Ruddle (2004) recomendó colocar el material con un condensador, luego activo la punta ultrasónica con un movimiento de ataque vertical. La energía del US generó un movimiento ondulatorio, que facilitó la adaptación del material a las paredes del canal.

El US se aplicó en la preparación endodóntica retrograda quirúrgica o apicectomía y mejoró el resultado del tratamiento (Sumi *et al.*, 1996). El pronóstico de la cirugía endodóntica dependió en gran medida de una obturación y sellado óptimo de la cavidad preparada con anterioridad luego de la sección del ápice (Carr, 1994).

Las cavidades del extremo radicular se han preparado tradicionalmente con piezas de mano y fresas (Keller, 1990), las puntas ultrasónicas para este tipo de cirugías empezaron a comercializarse a principio de 1990, desde ahí se estableció una nueva técnica de instrumentación retrograda (Pannkuk, 1991). A pesar de los avances de la técnica, las propiedades de estas puntas ultrasónicas (retrotips) eran limitadas en ese momento, dependiendo de la potencia que se aplicaba y la orientación de la punta con el

eje largo de la pieza de mano (Waplinton *et al.*, 1995). Algunas desventajas de estos insertos fue el sobrecalentamiento producido durante la activación del mismo causando daño en hueso y dentina (Von Arx, 1998).

Los puntas ultrasónicas para este procedimiento se encontraron en una gran variedad de formas y angulaciones, mejorando así el trabajo intraoperatorio (Carr, 1994). Las ventajas clínicas más relevantes fueron el mejor acceso al extremo radicular en un espacio quirúrgico limitado, lo que llevó a una osteotomía más conservadora gracias a las angulaciones y menor tamaño que ofrecieron los insertos (Mehlhaff *et al.*, 1997). En una comparación de la técnica con US con piezas de mano de alta velocidad dio como resultado aún más ventajosos, así como cuando se realizó la cavidad se logró más profundidad y siguió más de cerca el camino original del conducto radicular (Khabbaz *et al.*, 2004), lo que disminuyó el riesgo de perforación (Lin *et al.*, 1998). Las puntas quirúrgicas de acero inoxidable con recubrimiento diamantado ayudó a que la resección del extremo radicular no fuera biselada (Mehlhaff *et al.*, 1997), lo que disminuyó el número de túbulos dentinarios expuestos (Tidmarsh; Arrowsmith, 1989), minimizando así la reinfección apical (Gagliani *et al.*, 1998).

Un inconveniente que fue planteado debido a la preparación ultrasónica fue la formación de micro fracturas y sus implicaciones en el éxito del procedimiento (Gondim *et al.*, 2002). Khabbaz *et al.* (2004) descubrieron que las micro fracturas se relacionaron con el tipo de punta utilizada. Las puntas de acero inoxidable lisas produjeron menos grietas que las diamantadas.

Para este procedimiento quirúrgico se recomendó ajustar la unidad ultrasónica a potencia media (Morgan; Marshall, 1999), la cavidad se debió preparar a una profundidad de tres milímetros (Tanzili *et al.*, 1980), esta profundidad permitió un espesor de material que proporcionó un sellado apical efectivo (Mattison *et al.*, 1985). También se sugirió que la cavidad se comience con una punta diamantada, que tuvo una capacidad de corte más efectiva, lo que ayudó para la eliminación del material de obturación, luego con una punta de acero inoxidable lisa se alisaron y limpiaron las paredes (Zuolo *et al.*, 1999).

Para el momento de la obturación retrograda también se procedió a usar el US para la colocación del material de relleno, ya que la vibración que fue proporcionada al inserto mejoró el flujo, sedimentación, compactación y adaptación del material a las paredes de la cavidad creada anteriormente (Lawley *et al.*, 2004).

En conclusión se demostró que el tratamiento endodóntico quirúrgico actualizado que conjugó el uso del US con sus puntas diseñadas para el caso y con el uso de microscopio, mejoró ampliamente el resultado y el éxito en comparación con la técnica tradicional (Tsesis *et al.*, 2006).

Por lo tanto el propósito de este trabajo es conocer las diferentes aplicaciones del ultrasonido en el campo de la endodoncia, y los distintos pasos del procedimiento para facilitar el uso del mismo.

CASO CLÍNICO

Paciente de sexo masculino, 61 años de edad, concurrió a la consulta clínica derivado por un colega. En la derivación se solicitaba la evaluación y posible re tratamiento endodóntico del elemento dentario 16, también aclaraba que intentó realizar el re tratamiento sin éxito, y que solo logró retirar la obturación del conducto mesial. El paciente acudió con una radiografía panorámica (Fig. 1), ahí se observó que el elemento a tratar se encontraba obturado con conos de plata en al menos dos conductos.

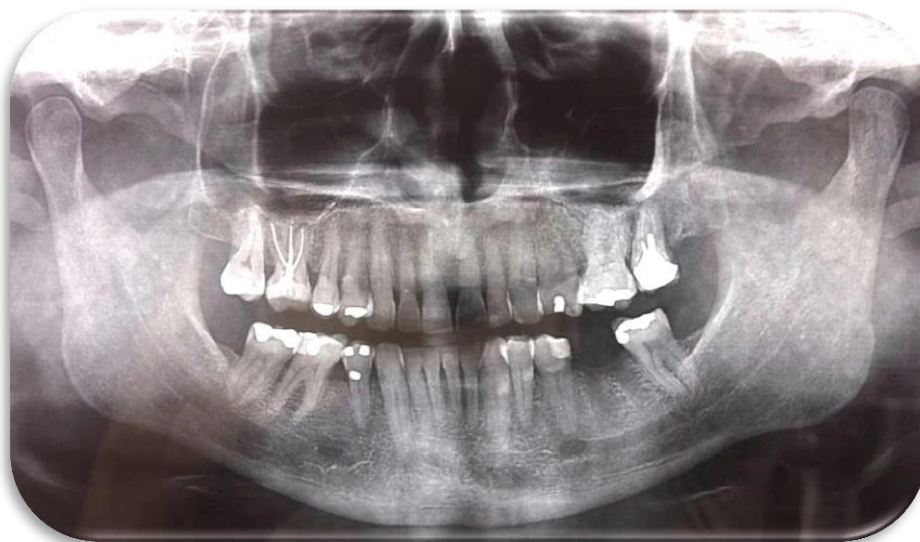

Fig. 1 – Radiografía panorámica.

Se procedió a realizar la historia clínica, en la cual no refirió tener ninguna patología relevante, finalizando con la firma del consentimiento informado.

Al examen clínico no se encontró ninguna alteración de los tejidos periodontales, el elemento estaba obturado con un material provisorio semejante al ionómero vítreo, y se apreciaba poco remanente coronal.

Al examen radiográfico (Fig. 2) (Película dental intraoral Kodak velocidad E (E speed)) se observó que solo la raíz palatina fue obturada con gutapercha, no así el conducto mesial y distal que presentaban conos de plata. El conducto distal se encontraba obturado en su totalidad con el cono de plata, en cambio en el conducto mesial se observó que el cono de plata solo estaba en el tercio apical.

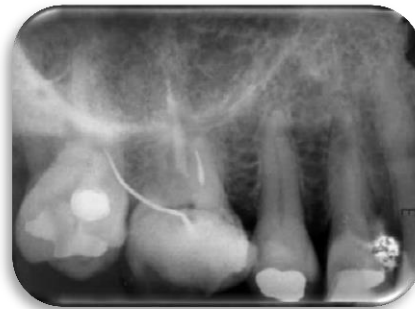

Fig. 2 – Radiografía periapical preoperatoria

Se comenzó anestesiando el elemento dentario con técnica infiltrativa (Clorhidrato de carticaína al 4% con adrenalina 1:100.000 –Laboratorio SIDUS). El acceso a la cámara pulpar se realizó con una fresa de carburo número 5, luego se aisló el diente (Fig. 3) con goma dique (Dental dam- Sanctuary) y un clamp de molar n° 202 (Ivory).

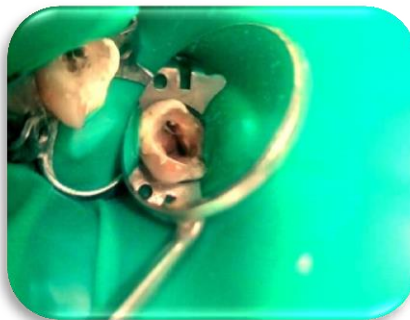


Fig. 3 –Aislamiento del elemento 16

Se comenzó con la desobturación del conducto palatino con gates-glidden (Denstply-Maillefer, Suiza) n° 1 y 2 hasta eliminar la obturación del tercio medio. A continuación

en el tercio apical se utilizaron limas Headstroem (Dentsply-Maillefer, Suiza) n° 35, 30 y 20. Con una lima tipo k n° 15 (Dentsply-Maillefer, Suiza) se realizó el cateterismo y se comprobó la permeabilidad con localizador de ápice Endo Radar (Woodpecker, China) estableciendo una longitud de 22 mm.

Se abordó el conducto vestibulomesial, el cual en la radiografía se observaba un cono de plata seccionado alojado en el tercio apical. Se realizó cateterismo con una lima tipo k N°10 (Dentsply-Maillefer, Suiza), en el trayecto de la lima se notó que no había interferencia alguna y al retirar la lima se observó que en las espiras había corrosión. Se procedió a eliminar la corrosión de las paredes del conducto con lima tipo k N° 15 y 20 (Dentsply-Maillefer, Suiza) con movimientos circunferenciales. Se tomó la longitud de trabajo con el localizador de ápice Endo Radar (Woodpecker, China) estableciendo el 00 a 19 mm.

Para la extracción del cono de plata alojado en conducto vestíbulo distal, primero se amplió la entrada del conducto con ultrasonido (Woodpecker, China) y se utilizó una punta redonda diamantada SB1 (Woodpecker, China) (Fig. 4). A continuación se alternó el uso de una punta lisa de acero inoxidable (E4- Woodpecker, China) (Fig. 5) con una lima tipo k N° 10 (Dentsply-Maillefer, Suiza) que se introdujeron paralelo al cono de plata y a las paredes del canal radicular llegando al tercio medio con movimientos circunferenciales, para intentar realizar un bypass. Finalmente el cono de plata fue extraído manualmente con una pinza hemostática.



Fig. 4 – Punta redonda diamantada SB1 (Catálogo Woodpecker).



Fig. 5 – Punta lisa de acero E4 (Catálogo Woodpecker)

La irrigación de los conductos se realizó con solución de hipoclorito de sodio al 5,25% (Tedequim S.R.L, Industria Argentina), llevada con jeringa descartable luer lock de 5 ml y aguja hipodérmica calibre #27 aspirando simultáneamente con microsuctor.

Se corroboró la longitud de trabajo de los conductos con el localizador del motor Endo Radar (Woodpecker, China) estableciendo la longitud del conducto palatino a 22,5 mm, conducto vestibulomesial a 19 mm y por último el conducto vestibulodistal a 20,5 mm.

A continuación se utilizó el sistema rotatorio de níquel titanio lima única reciprocante #25 (VDW, Alemania) con el motor Endo Radar (Woodpecker, China). Para finalizar la preparación biomecánica se realizó de forma manual con una lima tipo k N° 3 (Dentsply- Maillefer, Suiza) en el conducto palatino y vestibulodistal, concluyendo con una irrigación final de 10 ml de solución de hipoclorito de sodio al 5,25% (Tedequim S.R.L, Industria Argentina) con su aspiración correspondiente.

Se secaron los conductos con conos de papel absorbentes (Meta Biomed) y se obturaron los conductos con conos de gutapercha (Meta Biomed) y cemento sellador Sealapex (SybronEndo). El conducto palatino el cono principal fue #30/.04 (Meta Biomed), conducto vestibulodistal cono #30/.04 (Meta Biomed) y por último el conducto vestibulomesial el cono principal fue #25/.04 (Meta Biomed), y mediante la técnica de condensación lateral se colocaron los conos accesorios.

Para finalizar se cortaron los conos hasta la entrada de los conductos radiculares con calor. Se obturo con un material provisorio, ionómero vítreo (Dentsply Sirona), y se tomó una radiografía periapical postratamiento (Película dental intraoral Kodak

velocidad E) (Fig. 6). Se derivó al paciente para que se realice restauración protésica definitiva.

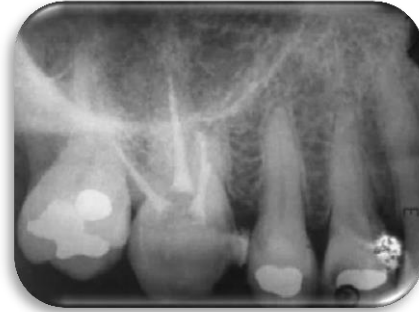


Fig. 6 – Radiografía periapical postratamiento.

DISCUSIÓN

El presente trabajo de investigación se basa en la búsqueda bibliográfica en las siguientes bases de información: AAE (American association of endodontics)-JOE (Journal of endodontics), Medline, SciELO (scientific electronic library online) y biblioteca Cochrane. La estrategia de la búsqueda bibliográfica se basó en parámetros tales como ultrasonido, re tratamientos con ultrasonido, obstrucciones intracanal, endodoncia quirúrgica. Esta recopilación se llevó a cabo entre noviembre 2019 a marzo 2020. De un total de 40 artículos se seleccionaron 20 para la confección del trabajo. Así se basó la búsqueda bibliográfica en el uso del ultrasonido en endodoncia.

El ultrasonido en su versión piezoeléctrico es energía sónica que se transmite desde el dispositivo hasta la pieza de mano y resulta en vibración del inserto. El US se ha utilizado en la odontología tanto para el diagnóstico, procedimientos terapéuticos, limpieza de instrumental previo a su esterilización y la terapia endodóntica (Walmsley, 1988). El US posee dos propiedades que son la cavitación y la transmisión acústica. La cavitación dentro del sistema de conductos crea ondas de choque que desaloja escombros, calcificaciones y debilita la unión del cemento con postes y dentina.

La incorporación del US en la endodoncia supera las expectativas día a día en la práctica odontológica. El US actualmente trae incorporada iluminación, lo que proporciona una mayor capacidad de visualizar el procedimiento a realizar. Esto resulta ser una gran ventaja en su utilización comparado con otros métodos, lo que elimina las conjeturas durante los procedimientos (Araujo *et al.*, 2017).

En este trabajo se pudo comprobar, como se preservó la estructura dental, reduciéndose con el uso de ultrasonido la eliminación de dentina, un factor importante a tener en cuenta en el momento de realizar la obturación postendodoncia definitiva.

Se han comparado técnicas manuales y ultrasónicas en la eliminación de placa como punto de partida para evaluar si alguno de los dos fue superior. Según algunos autores ambos fueron igualmente eficaz tanto para la placa supra gingival y sub gingival reduciendo el recuento microbiano (Leon; Vogel, 1987; Breininger *et al.*, 1987); otros

autores bajo estudio microscópico determinaron que los dispositivos ultrasónicos eliminaron la placa en fragmentos más grandes y fueron más efectivos (Jones *et al.*, 1972; D'Silva *et al.*, 1979). El US se consideró como la técnica más segura y eficiente por el ahorro de tiempo, mínimo desgaste, y se puede aplicar en todos los elementos dentarios (Wang *et al.*, 1994). Lo más significativo al comparar las técnicas manuales y ultrasónicas es el ahorro de tiempo y el mínimo daño a la estructura dental, por ende el US presenta más ventajas en cualquiera práctica odontológica y debería ser de uso rutinario.

Schilder (1986) declaró que el futuro de la endodoncia estará dirigida en su mayoría a los retratamientos. Es muy común en la práctica clínica que se realicen retratamientos endodónticos por diferentes causas, ya sea por presencia o persistencia de una patología periapical o por razones protésicas. Con frecuencia estos elementos dentarios ya tratados endodónticamente contienen obstrucciones intracanal tales como conos de plata o postes dentro de sus raíces, de esto surge la necesidad de retirar o eliminar la interferencia para facilitar el re tratamiento no quirúrgico.

Por lo tanto el inserto o punta se colocó paralelo al eje del cono, se desgastó dentina y se fue ganando profundidad hasta que se desalojó el cono del interior del conducto (Glick; Frank 1986).

Este procedimiento para extraer conos de plata, postes metálicos o de fibra sigue siendo al día de hoy un desafío.

Souza *et al.*, (2015) refirieron que para la eliminación de postes utilizó solo una punta ultrasónica y presentó resultados significativos para la reducción de fuerzas que fueron necesarias para eliminar la retención intrarradicular. Braga *et al.*, (2005) informaron que intercalar dos puntas ultrasónicas fue más eficiente. En el caso presentado, para la eliminación del cono de plata utilizamos dos puntas, una para ampliar la entrada a los conductos y otra para colocarla paralela al cono y así debilitar la unión de este con la dentina, logrando retirarlo según la técnica que informó Braga.

En el caso de postes que se encontraron en elementos multirradiculares Souza *et al.*, (2015) propusieron realizar una cavidad sin seccionar el núcleo en postes individuales.

Este procedimiento requirió de una precaución extrema, ya que el piso cameral del elemento dentario podría perforarse o fracturar, también hay que tener en consideración el diámetro de los postes, divergencia de los mismo en relación al núcleo, aleación y longitud. Por ende cuando se dividió el núcleo resultando en dos postes individuales, el procedimiento resultó más sencillo, práctico y seguro, disminuyendo las probabilidades de perforación y fractura dental. Esta técnica redujo la fuerza de tracción necesaria para eliminar el poste (Araujo *et al.*, 2017).

Weisman (1983) ofreció una técnica para eliminar las obstrucciones que consistía en el uso de pinzas finas o hemostáticas. Se observó que los casos en los cuales eliminar conos de plata fue dificultoso fueron una rareza. La recomendación fue empezar el tratamiento con técnicas manuales que normalmente fueron exitosos, sin la necesidad del US (Gaffney *et al.*, 1981).

En este caso, en una primera instancia se intentó desalojar el cono de plata con una pinza hemostática, previa liberación coronal con US, esto no fue factible ya que el cono se encontraba muy bien adaptado tanto a las paredes del conducto como en el tercio apical, lo que no facilitó su extracción en un primer momento con técnicas manuales.

Gilbert y Rice (1987), informaron que el uso del US logró romper el cemento alrededor del cono de plata. Esto resultó en menor daño del cono de plata o poste metálico y también al piso cameral que el uso de una fresa de alta velocidad. Reportaron casos en los que los conos se fracturaron profundamente dentro del conducto durante el tratamiento, esto se lo atribuyó en su gran mayoría a la corrosión del cono.

Algunos autores apostaron por la técnica de “trenzado”. Se describió como el uso de dos o más limas Headstroem que se colocaron alrededor del cono, esto solo se pudo aplicar en los casos que se conseguía profundidad suficiente alrededor del cono de plata. En esta técnica el riesgo que se corría era la separación del instrumento (Ingle *et al.*, 1976; Gilbert; Rice, 1987; Glick; Frank 1986).

En una técnica similar a la de trenzado, fuimos ganando profundidad intentando lograr un bypass, esto se realizó con limas tipo k de bajo calibre, para luego colocar el inserto ultrasónico.

Un ítem a tener en consideración es la temperatura que se transmite a la punta ultrasónica, sus efectos en la superficie radicular, los tejidos de sostén y el tiempo necesario para alcanzar el umbral crítico de temperatura. Hay mucha literatura que indica protocolos clínicos para eliminar de forma segura postes sin causar daño térmico en las estructuras adyacentes. Los resultados de un estudio sugirieron que cuando se instrumenta con US el aumento de temperatura es inevitable, cuando se superó 10°C por encima del umbral el daño tisular resultó irreversible (Eriksson; Albrektsson, 1983). Las temperaturas nocivas que se generaron al extraer una obstrucción intracanal metálica se alcanzaron en menos de un minuto (Davis *et al.*, 2010). Bergeron *et al.*, (2001) estudiaron que si el líquido refrigerante pasó a través de la pieza de mano aumentó su temperatura por la vibración del dispositivo.

Otro estudio refirió la transferencia de calor por ultrasonido, así informó que la temperatura externa de la raíz excedió el umbral crítico a los cinco minutos de instrumentación con refrigeración continua dirigida a la punta ultrasónica (Satterthwaite *et al.*, 2003). Sin embargo Huttula *et al.* (2006) demostró que el aumento de temperatura se produjo lejos del poste, la explicación a esto fue que el poste metálico continuo entregando calor a la dentina, actuando como un disipador de calor. La recomendación de varios autores es la refrigeración continua y minimizar el tiempo de aplicación de la vibración ultrasónica. Se comprobó que luego del cese de la activación ultrasónica quedó energía incorporada en el sistema que continuó aumentando (Huttula *et al.*, 2006). Otros autores recomendaron evitar la refrigeración continua ya que disminuyó significativamente la visibilidad, en estos casos se observó que la temperatura aumentó 10 °C por sobre el umbral crítico en periodos muy cortos de instrumentación (Horan *et al.*, 2008).

La evidencia demostró que la irrigación durante la eliminación de cualquier obstrucción intracanal tuvo un impacto significativamente menor en la transferencia de calor a la superficie radicular (Satterthwaite *et al.*, 2003). El tiempo que se requirió para alcanzar el umbral crítica de temperatura fue de treinta y siete segundos de instrumentación continua y seca (Gluskin *et al.*, 2005), en contraposición otro estudio reveló que solo

fueron necesarios veinte segundos del mismo tipo de instrumentación (Davis *et al.*, 2010).

Se puede deducir entonces que si por decisión del operador se utiliza una instrumentación seca para mantener la visibilidad, los ciclos de instrumentación ultrasónica deben ser de veinte segundos seguido de la correspondiente refrigeración con la posterior aspiración.

Durante la instrumentación con US para retirar los conos de plata utilizamos solución fisiológica como irrigante con jeringa y aguja, en intervalos de un minuto aproximadamente de activación ultrasónica seca, lo que supera cualquier resultado de las investigaciones antes nombradas. Pero al no irrigar con el dispositivo ultrasónico a través de la pieza de mano evitamos el aumento de temperatura de la solución irrigante por la misma vibración del sistema.

La eficiencia de corte de una punta ultrasónica se definió como la capacidad de eliminar dentina con un gasto mínimo de tiempo y energía (Miserendino *et al.*, 1988). Cuando se compararon la eficiencia de corte de los distintos tipos de puntas ultrasónicas, los resultados fueron que las puntas recubiertas con diamante tuvieron más poder de corte que las puntas de acero inoxidable lisas. Walmsley *et al.*, (1996) estudiaron que los insertos ultrasónicos más propensos a la rotura fueron las recubiertas de diamante, aumentando esa posibilidad con la cantidad de usos al que fueron sometidas. Algunas de las dificultades que se encontraron al investigar la capacidad de corte fueron la falta de estandarización del instrumento, la fuerza aplicada y el movimiento realizado. (Lin *et al.*, 2006)

Por lo consiguiente, en el caso clínico antes mencionado, utilizamos una punta redonda recubierta de diamante para ampliar la entrada a los conductos, ya que la capacidad de corte es mayor y se requiere menos tiempo, esto se llevó a cabo con máxima precaución para no seccionar el cono en su parte coronal complicando así el tratamiento. En el momento de retirar los conos de plata se utilizó una punta de acero inoxidable lisa con el conocimiento de que el corte es menor y la probabilidad de seccionar el cono de plata

también es menor. Así se evitó el debilitar las paredes dentinarias para que el elemento dentario reciba la futura rehabilitación protésica.

CONCLUSIÓN

El ultrasonido es un dispositivo que cuenta con variadas ventajas en la odontología en general. En cuanto a su utilización en la endodoncia queda demostrado que tiene aplicaciones en todos los pasos del procedimiento endodóntico y le hacen al operador el tratamiento más simple y seguro, hasta en algunos casos puede generar un ahorro de tiempo. Es esencial capacitarse y entrenarse para su utilización.

Para concluir, considero que debería ser parte de la aparatología básica que tiene que tener todo especialista en endodoncia para su práctica clínica diaria.

BIBLIOGRAFÍA

Ahmad M, Pitt Ford TR, Crum LA. Ultrasonic debridement of root canals: acoustic streaming and its possible role. *J Endod* 1987;13:490–9.

Ahmad M, Roy RA, Kamarudin AG, Safar M. The vibratory pattern of ultrasonic files driven piezoelectrically. *Int Endod J* 1993;26:120–4.

Alfredo E, Garrido AD, Souza-Filho CB, Correr-Sobrinho L, Sousa-Neto MD. In vitro evaluation of the effect of core diameter for removing radicular post with ultrasound. *J Oral Rehabil* 2004;31:590–4.

Altshul JH, Marshall G, Morgan LA, Baumgartner JC. Comparison of dentinal crack incidence and of post removal time resulting from post removal by ultrasonic or mechanical force. *J Endod* 1997;23:683–6.

Amditis C, Blackler SM, Bryant RW, Hewitt GH. The adaptation achieved by four root canal filling techniques as assessed by three methods. *Aust Dent J* 1992;37:439–44.

Arabaci T, Cicek Y, Canakci CF. Sonic and ultrasonic scalers in periodontal treatment: a review. *Int J Dent Hyg* 2007;5:2-12.

Araujo Aguiar Gracia, Emilio Carlos Sponchiado Junior, Andre Augusto Franco Marques, Leandro de Moura Martins, Angela Delfina Bittencourt Garrido, Assessment of a Cavity to Optimize Ultrasonic Efficiency to Remove Intraradicular Posts, *J Endod* 2017

Bailey GC, Cunnington SA, Ng Y-L, Gulabivala K, Setchell DJ. Ultrasonic condensation of gutta-percha: the effect of power setting and activation time on temperature rise at the root surface—an in vitro study. *Int Endod J* 2004;37:447–54.

Bailey GC, Ng Y-L, Cunnington SA, Barber P, Gulabivala K, Setchell DJ. Root canal obturation by ultrasonic condensation of gutta-percha. Part II: An in vitro investigation of the quality of obturation. *Int Endod J* 2004;37:694–8.

Balamuth L. The application of ultrasonic energy in the dental field. In: Brown B, Gordon D, eds. Ultrasonic techniques in biology and medicine. London: Ilife; 1967:194 –205

Barker , B.C. and others. Anatomy of root canals III. Aust. Dent. J. 19(6): 408-413, 1974.

Baumgartner JC, Cuenin PR. Efficacy of several concentrations of sodium hypochlorite for root canal irrigation. J Endod 1992;18:605–12.

Bergeron BE, Murchison DF, Schindler WG, Walker WA III (2001) Effect of ultrasonic vibration and various sealer and scaling for the removal of subgingival plaque and calculus. *J. Periodontol.* 58, 9-18.

Braga NM, Alfredo E, Vansan LP, et al. Efficacy of ultrasound in removal of intraradicular posts using different techniques. J Oral Sci 2005;47:117–21.

Breining D. R., O'Leary T. J. and Blumenshine R. V. H. (1987) Comparative effectiveness of ultrasonic and hand instrumentation-a scanning electron microscope study. *J. Periodontol.* 58, 283-290.

Buchanan LS. Innovations in endodontics instruments and techniques: how they simplify treatment. Dent Today 2002;21:52– 61.

Buonocristiani J, Seto BG, Caputo AA. Evaluation of ultrasonic and sonic instruments for intraradicular post removal. J Endod 1994;20:486 –9.

Carr G. Surgical endodontics. In: Cohen S, Burns R, eds. Pathways of the pulp, 4th ed. St. Louis: Mosby; 1994:546 –552.

Clark D. The operating microscope and ultrasonics: a perfect marriage. Dent Today 2004; 23:74–81.

Cunningham W. T., Martin H. and Forrest W. R. (1982a) Evaluation of root canal debridement with the endosonic ultrasonic synergistic system. *Oral Surg.Oral Med. Oral Pathol.* 53, 401-404.

Cunningham W. T., Martin H., Pelleu G. B. et *al.* (1982b) A comparison of antimicrobial effectiveness of endosonic and hand root canal therapy. *Oral Surg. OralMed. OralPathol.* 54,238-241.

D'Silva I. V., Nayak R. P., Cherian K. M. et *al.* (1979) An evaluation of the root topography following periodontal

Davis,Alan H. Gluskin, Philip M. Livingood, David W. Chambers, Analysis of Temperature Rise and the Use of Coolants in the Dissipation of Ultrasonic Heat Buildup During Post Removal *J Endod* 2010 36;11

De Rijk WG Removal of fiber posts from endodontically treated teeth. *Am J Dent* 2000; 13:19B–21B.

Deitch AK, Liewehr FR, West LA, William R. Patton WR. A comparison of fill density obtained by supplementing cold lateral condensation with ultrasonic condensation. *J Endod* 2002; 28:665–7.

Dutner J, Mines P, Anderson A. Irrigation trends among American Association of Endodontists members: a web-based survey. *J Endod* 2012; 38:37–40.

electron microscope studies. *Br. Dent. J.* 132, 57-64.

Eriksson AR, Albrektsson T (1983) Temperature threshold levels for heat-induced bone tissue injury: a vital microscopic

Feldman G, Solomon C, Notaro P, Moskovitz E. Retrieving broken endodontic instruments. *J Am Dent Assoc* 1974; 88:588 –91.

Fors UGH, Berg JO. Endodontic treatment of root canals obstructed by foreign objects. *Int Endod J* 1986; 19:2–10.

Gaffney JL, Lehman JW, Miles MJ. Expanded use of the ultrasonic scaler. *J Endod* 1981; 5:228–9.

Gagliani M, Taschieri S, Molinari R. Ultrasonic root-end preparation: influence of cutting angle on the apical seal. *J Endod* 1998; 24:726–30.

Garrido AD, Fonseca TS, Alfredo E, Silva-Sousa YT, Sousa-Neto MD. Influence of ultrasound, with and without water spray cooling, on removal of posts cemented with resin or zinc phosphate cements. *J Endod* 2004; 30:173–6.

Garrido AD, Oliveira AG, Osorio JE, et al. Evaluation of several protocols for the application of ultrasound during the removal of cast intraradicular posts cemented with zinc phosphate cement. *Int Endod J* 2009; 42:609–13.

Gilbert, BO & Rice, R.T. (1987) Re-treatment in endodontics. *Oral Surgery, Oral Medicine and Oral Pathology*, 64, 333-338.

Glick DH, Frank AL. Removal of silver points and fractured posts by ultrasonics. *J Prosthet Dent* 1986;55: 212–5.

Gluskin AH, Ruddle CJ, Zinman EJ. Thermal injury through intraradicular heat transfer using ultrasonic devices: precautions and practical preventive strategies. *J Am Dent Assoc* 2005; 136:1286–93.

Gondim E Jr, Figueiredo Almeida de Gomes BP, Ferraz CC, Teixeira FB, de Souza-Filho FJ. Effect of sonic and ultrasonic retrograde cavity preparation on the integrity of root apices of freshly extracted human teeth: scanning electron microscopy analysis. *J Endod* 2002; 28:646–50.

Grossman LI. Fate of endodontically treated teeth with fractured root canal instruments. *J Br Endod Soc* 1968; 2:35–7.

Guerisoli DMZ, Marchesan MA, Walmsley AD, Lumley PJ, Pecora JD. Evaluation of smear layer removal by EDTAC and sodium hypochlorite with ultrasonic agitation. *Int Endod J* 2002; 35:418–421.

Haapasalo M, Endal U, Zandi H, Coil JM. Eradication of endodontic infection by instrumentation and irrigation solutions. *Endod Topics* 2005; 10:77–102.

Hauman CHJ, Chandler NP, Purton DG. Factors influencing the removal of posts. *Int Endod J* 2003; 36:687–90.

Hoen M, *LaBounty* G, Keller D. Ultrasonic endodontic sealer placement. *J Endodon* 1988; 14:169-74.

Horan BB, Tordik PA, Imamura G, Goodell GG. Effect of dentin thickness on root surface temperature of teeth undergoing ultrasonic removal of posts. *J Endod* 2008; 34:453–5.

Hulsmann M. Methods for removing metal obstructions from the root canal. *Endod Dent Traumatol* 1993; 9:223–37.

Hulsmann M. Removal of fractured instruments using a combined automated/ ultrasonic technique. *J Endod* 1994;20:144 –7.

Huttula A, Tordik P, Imamura G, Eichmiller F, McClanahan S. The effect of ultrasonic post instrumentation on root surface temperature. *J Endod* 2006;32:1085–7.

in furcations as evaluated by differential dark-field microscopy. *J. Periodontal.* 58, 86-94.

Ingle, J.I., Luebke, R.G., Walton R.E. & Zidell J.D. (1976) Obturation of the radicular space, in: *Endodontics* (eds, j .L Ingle and E.E. Beveridge), 2nd edn, pp. 269-271. Lea & Febiger, Philadelphia.

Jaeger JC. Elasticity, fracture and flow, 1st ed. London: Methuen; 1962: 133.

Jensen SA, Walker TL, Hutter JW, Nicoll BK. Comparison of cleaning efficacy of passive sonic activation and passive ultrasonic activation after hand instrumentation in molar root canals. J Endod 1999;25:735–8.

Johnson WN, Wilson JR. Application of the ultrasonic dental unit to scaling procedures. J Periodontol 1957;28:264–71.

Jones S. J., Lozdan J. and Boyde A. (1972) Tooth surfaces treated in *situ* with periodontal instruments-scanning

Karadag LS, Tinaz AC, Mihcioglu T. Influence of passive ultrasonic activation on the penetration depth of different sealers. J Contemp Dent Pract 2004;5:17.

Keller U. Aluminium oxide ceramic pins for retrograde root filling: experiences with a new system. Oral Surg Oral Med Oral Pathol 1990;69:737–42.

Khabbaz MG, Kerezoudis NP, Aroni E, Tsatsas V. Evaluation of different methods for the root-end cavity preparation. Oral Surg Oral Med Oral Pathol Oral Radiol Endod 2004 ;98:237–42.

Krell KV, Johnson RJ, Madison S. Irrigation pattern during ultrasonic canal instrumentation. Part I. K-type files. J Endod 1988 ;14:65–8.

Lassila LVJ, Tanner J, Le Bell A-M, Narva K, Vallittu P. Flexural properties of fiber reinforced root canal posts. Dent Mater 2004 ;20:29–36.

Lawley GR, Schindler WG, Walker WA, Kolodrubetz D. Evaluation of ultrasonically placed MTA and fracture resistance with intracanal composite resin in a model of apexification. J Endod 2004;30:167–72.

Layton CA, Marshall JG, Morgan LA, Baumgartner JC. Evaluation of cracks associated with ultrasonic root-end preparation. J Endod 1996 ;22:157–60.

Lee SJ, Wu MK, Wesselink PR. The effectiveness of syringe irrigation and ultrasonics to remove debris from simulated irregularities within prepared root canal walls. *Int Endod J* 2004;37:672–8.

Leon L. E. and Vogel R. I. (1987) A comparison of the effectiveness of hand scaling and ultrasonic debridement

Lin CP, Chou HG, Kuo JC, Lan WH. The quality of ultrasonic root-end preparation: a quantitative study. *J Endod* 1998;24:666–70.

Lin YH, Mickel AK, Jones JJ, Montagnese TA, Gonzalez AF. Evaluation of cutting efficiency of ultrasonic tips used in orthograde endodontic treatment. *J Endod* 2006;32:359–61.

Lumley PJ, Walmsley AD, Marquis PM. Effect of air inlet ring opening on sonic handpiece performance. *J Dent* 1994;22:376–9.

Martin H, Cunningham W. Endosonic endodontics: the ultrasonic synergistic system. *Int Dent J* 1984;34:198–203.

Martin H, Cunningham W. Endosonics: the ultrasonic synergistic system of endodontics. *Endod Dent Traumatol* 1985;1:201–6.

Martin H, Cunningham WT, Norris JP, Cotton WR. Ultrasonic versus hand filing of dentin: a quantitative study. *Oral Surg Oral Med Oral Pathol* 1980;49:79–81.

Martin H, Cunningham WT, Norris JP. A quantitative comparison of the ability of diamond and K-type files to remove dentin. *Oral Surg Oral Med Oral Pathol* 1980;50:566–8.

Martin H. Ultrasonic disinfection of the root canal. *Oral Surg Oral Med Oral Pathol* 1976;42:92–9.

Mattison GD, Von Fraunhofer A, Delivanis PD, Anderson AN. Microleakage of retrograde amalgams. *J Endod* 1985;11:340–5.

Mehlhoff DS, Marshall JG, Baumgartner JC. Comparison of ultrasonic and highspeed-bur root-end preparations using bilaterally matched teeth. *J Endod* 1997;23: 448–52.

Miserendino LJ, Miserendino CA, Moser JB, Heuer MA, Osetek EM. Cutting efficiency of endodontic instruments. Part III. Comparison of sonic and ultrasonic instrument systems. *J Endod* 1988;14:24–30.

Moreno A. Thermomechanical softened gutta-percha root canal filling. *J Endod* 1977;3:186–8.

Nehme W. A new approach for the retrieval of broken instruments. *J Endod* 1999;25:633–5.

Nehme WB. Elimination of intracanal metallic obstructions by abrasion using an operational microscope and ultrasonics. *J Endod* 2001;27:365–7.

Nielsen AG, Richards JR, Wolcott RB. Ultrasonic dental cutting instrument: I. *J Am Dent Assoc* 1955;50:392–9.

Oman CR, Applebaum E. Ultrasonic cavity preparation II. Progress report. *J Am Dent Assoc* 1954;50:414–7.

Pannkuk TF. Endodontic surgery: principles, objectives and treatment of posterior teeth: Part I. *Endod Rep* 1991;6:8–14.

Paz E, Satovsky J, Moldauer I. Comparison of the cutting efficiency of two ultrasonic units utilizing two different tips at two different power settings. *J Endod* 2005;31: 824–6.

Phillips RW. *Skinner's science of dental materials*. Philadelphia: Saunders; 1996.

Postle HH. Ultrasonic cavity preparation. *J Prosthet Dent* 1958;8:153–60.

Ram Z. Effectiveness of root canal irrigation. *Oral Surg Oral Med Oral Pathol* 1977;44:306–12.

Richman RJ. The use of ultrasonics in root canal therapy and root resection. *Med Dent J* 1957;12:12–8.

Ruddle CJ. Nonsurgical endodontic retreatment. *J Calif Dent Assoc* 2004;32: 474–84.

Ruddle CJ. Nonsurgical retreatment. In: Cohen S, Burns RC, eds. *Pathways of the pulp*, 8th ed. St Louis: Mosby; 2002:875–930.

Sabins RA, Johnson JD, Hellstein JW. A comparison of the cleaning efficacy of short-term sonic and ultrasonic passive irrigation after hand instrumentation in molar root canals. *J Endod* 2003;29:674–8.

Satterthwaite JD, Stokes AN, Frankel NT. Potential for temperature change during application of ultrasonic vibration to intra-radicular posts. *Eur J Prosthodont Restor Dent* 2003;11:51–6.

Schilder H, Goodman A, Aldrich W. The thermomechanical properties of guttapercha. Part V. Volume changes in bulk gutta-percha as a function of temperature and its relationship to molecular phase transformation. *Oral Surg Oral Med Oral Pathol* 1985;58:285–96.

Schilder H. Message from our president: passage. *J Endodon* 1986;12:177.

Sempira HN, Hartwell GR. Frequency of second mesiobuccal canals in maxillary molars as determined by use of an operating microscope: a clinical study. *J Endod* 2000;26:673–4.

Smith BJ. Removal of fractured posts using ultrasonic vibration: an in vivo study. *J Endod* 2001;27:632–4.

Souter NJ, Messer HH. Complications associated with fractured file removal using an ultrasonic technique. *J Endod* 2005;31:450–2.

Souza SM, Sponchiado J_unior EC, Marques AA, et al. Evaluation of a new protocol for removing metal retainers from multirouted teeth. *J Endod* 2015; 41:405–8.

Stock CJR. Current status of the use of ultrasound in endodontics. *Int Dent J* 1991;41:175– 82.

Street EV. Critical evaluation of ultrasonics in dentistry. *J Prosthet Dent* 1959;9:32– 41.
study in the rabbit. *Journal of Prosthetic Dentistry* 50, 101–7.

Sumi Y, Hattori H, Hayashi K, Ueda M. Ultrasonic root-end preparation: clinical and radiographic evaluation of results. *J Oral Maxillofac Surg* 1996;54:590 –3.

Suter B. A new method for retrieving silver points and separated instruments from root canals. *J Endod* 1998;24:446–8.

Tanzilli JP, Donald R, Moodnik RM. A comparison of the marginal adaptation of retrograde techniques: a scanning electron microscopic study. *Oral Surg Oral Med Oral Pathol* 1980;50:74– 80.

Tidmarsh BG, Arrowsmith MG. Dentinal tubules at the root ends of apicected teeth: a scanning electron microscopic study. *Int Endod J* 1989;22:184 –9.

Tsesis I, Rosen E, Schwartz-Arad D, Fuss Z. Retrospective evaluation of surgical endodontic treatment: traditional versus modern technique. *J Endod* 2006;32: 412– 6.

Van der Sluis LW, Gambarini G, Wu MK, Wesselink PR. The influence of volume, type of irrigant and flushing method on removing artificially placed dentine debris from the apical root canal during passive ultrasonic irrigation. *Int Endod J* 2006; 39:472– 6.

Van der Sluis LW, Wu MK, Wesselink PR. The efficacy of ultrasonic irrigation to remove artificially placed dentine debris from human root canals prepared using instruments of varying taper. *Int Endod J* 2005;38:764–8.

Von Arx T, Kurt B, Ilgenstein B, Hardt N. Preliminary results and analysis of a new set of sonic instruments for root-end cavity preparation. *Int Endod J* 1998;31:32– 8.

Walmsley A D. (1988) Applications of ultrasound in dentistry. *Ultrasound Med. Biol.* 14, 7-14.

Walmsley A. D., Laird W. R. E. and Williams A. R. (1988) Dental plaque removal by cavitational activity during ultrasonic scaling. *J. Clin. Periodon tel.* 15, 539-543.

Walmsley AD, Lumley PJ, Johnson WT, Walton RE. Breakage of ultrasonic root-end preparation tips. *J Endod* 1996;22:287–9.

Walmsley, W. R. E. Laird and P. J. Lumley. Ultrasound in dentistry. Part 2-periodontology and endodontics. *J. Dent.* 1991; 19: 11-17 11.

Wang XY, Wang ZM, Hong J. Removal of intracanal obstructions with ultrasound: analysis of 206 cases. *Chin Med J* 1994;107:474–7.

Waplinton M, Lumley PJ, Walmsley AD, Blunt L. Cutting ability of an ultrasonic retrograde cavity preparation instrument. *Endod Dent Traumatol* 1995;11:177– 80.

Ward JR, Parashos P, Messer HH. Evaluation of an ultrasonic technique to remove fractured rotary nickel-titanium endodontic instruments from root canals: clinical cases. *J Endod* 2003;29:764 –7.

Watanabe EK, Yatani H, Yamashita A, Ishikawa K, Suzuki K. Effects of thermocycling on the tensile bond strength between resin cement and dentin surfaces after temporary cement application. *Int J Prosthodont* 1999;12:230 –5.

Weisman MI. The removal of difficult silver cones. *J Endodon* 1983;9: 210–11.

Witherspoon D, Ham K. One-visit apexification: technique for inducing root-end barrier formation in apical closures. *Pract Proced Aesthet Dent* 2001;13:455– 60.

Wu MK, Wesselink PR. Efficacy of three techniques cleaning the apical portion of curved root canals. *Oral Surg Oral Med Oral Pathol* 1995;79:492– 6.

Zehnder M. Root canal irrigants. *J Endod* 2006;32:389 –98.

Zinner DD. Recent ultrasonic dental studies including periodontia, without the use of an abrasive. *J Dent Res* 1955;34:748 –9.

Zuolo ML, Perin FR, Ferreira MOF, Faria FP. Ultrasonic root-end preparation with smooth and diamond-coated tips. *Endod Dent Traumatol* 1999;15:265– 8.