



Caso clínico

ESTENOSIS ENDOBRONQUIAL EN TUBERCULOSIS PULMONAR PRESENTACIÓN DE UN CASO

Matar Leila, Alchapar Erica, Peralta Gonzalo

Servicio de Neumología. Hospital Luis Lagomaggiore, Mendoza, Argentina

Recibido: 24 de octubre de 2018 - Aceptado: 18 de diciembre de 2018

RESUMEN

La estenosis endobronquial en pacientes con tuberculosis (TBC) es una de las secuelas descritas por dicha patología. Se presenta en 10 a 40% de los casos cuando la infección es endobronquial, afectando fundamentalmente a los bronquios principales (60-95 %). El diagnóstico y el tratamiento tardío de la TBC se correlacionan con mayor grado de estenosis. Se presenta como una lesión blanca gelatinosa y poliploide en su fase cicatrizal o como una lesión caseosa, hiperémica, fibroestenótica, granular,

tumoral o ulcerativa debido a la afectación de nódulos linfáticos y fistulización hacia los bronquios adyacentes.

Se presenta un caso de un varón de 60 años con antecedentes de Asma intermitente e hipertensión (HTA) con diagnóstico de tuberculosis pulmonar que presenta estenosis parcial del bronquio fuente derecho. Destacamos la importancia del diagnóstico y tratamiento precoz.

ABSTRACT

Endobronchial stenosis in pulmonary tuberculosis: a case report

Endobronchial stenosis in patients with tuberculosis is one of the sequels described by this pathology, although the association between TB and the development of cancer has been studied for years and its relationship is not known. The stenosis occurs 10 to 40% when the TBC is endobronchial, it affects main bronchial tubes in 60-95%, the stenosis is usually greater when the diagnosis and the treatment of the TBC are delayed. It presents as a gelatinous and

polypoid white lesion in its scarring phase, it can also present as a caseous, hyperemic, fibrostenotic, granular, tumor or ulcerative lesion. This is due to the involvement of lymph nodes and fistulization to the adjacent bronchi.

A case of a 60-year-old man with a history of intermittent asthma and hypertension with a diagnosis of pulmonary tuberculosis presenting partial stenosis of the right source bronchus is presented. We emphasize the importance of early diagnosis and treatment.

INTRODUCCION

La tuberculosis (TBC) es una enfermedad infecciosa causada por el bacilo ácido alcohol resistente, *Mycobacterium tuberculosis* (MT). Genera granulomas con necrosis caseosa central rodeada de linfocitos y células epitelioides observables histopatológicamente. El órgano principalmente afectado es el pulmón, sin embargo, no es infrecuente el compromiso de otros sistemas. En Argentina, la incidencia estimada del año 2013 fue 6,11 casos por 100.000 habitantes, de los cuales el 80,12% corresponden a infección pulmonar. El diagnóstico se establece teniendo en cuenta criterios clínicos, microbiológicos, epidemiológicos, radiológicos e histopatológicos. Se ha establecido en otros países que entre el 45 y el 51% de los pacientes con tuberculosis pulmonar primaria desarrollan secuelas como complicación de la enfermedad. Se denomina secuela de tuberculosis a todos los trastornos que aparecen posterior a la curación de un episodio de TBC.^{1,2} A pesar de que su prevalencia ha disminuido considerablemente, aún es considerada una de las infecciones de mayor mortalidad en el mundo dada su relación con pacientes inmunosuprimidos y en especial su presentación en pacientes que padecen VIH/SIDA.³

CASO CLÍNICO

Paciente de género masculino de 60 años de edad con antecedentes de Asma intermitente e Hipertensión arterial (HTA) que consulta por tos de 2 meses de evolución con expectoración mucopurulenta por lo que recibe múltiples esquemas antibióticos. Por persistir con tos productiva se solicita cultivo de esputo seriado y se informa BAAR positivo ++, no se realiza cultivo ni antibiograma, se inicia tratamiento con isoniazida (H), rifampicina(R), pirazinamida (Z) y etambutol (E), HRZE, por 2 meses y HR por 4 meses. TAC de tórax: infiltrado micronodulillar, alveolar y nodular en segmento posterior LSD (lobulos superior derecho) y en segmento superior de LID (lóbulo inferior derecho). Medicación: Amlodipina, Salbutamol a demanda. Examen físico: T°36,8°C, Frecuencia respiratoria 16 respiraciones por minuto, Frecuencia cardíaca 75 por minuto, Saturación de O₂ (AA) 98%. Buena mecánica ventilatoria murmullo vesicular conservado con roncus en base derecha. En

Las características biológicas del bacilo *Mycobacterium tuberculosis*, sumado a la fisiopatología de la enfermedad, permite alterar casi cualquier tejido, lo que lleva a la aparición de secuelas que pueden afectar la vía aérea, el parénquima pulmonar, el sistema vascular pulmonar, el espacio pleural y la región mediastinal. Las secuelas estructurales se manifiestan en trastornos funcionales, siendo más frecuente la alteración ventilatoria mixta.

El objetivo de la presente revisión es la descripción de las secuelas torácicas encontradas en pacientes con antecedentes de TBC pulmonar a propósito de un caso de estenosis endobronquial en un paciente con TBC pulmonar. Para dicho fin las secuelas torácicas se clasifican en: secuelas de la vía aérea, secuelas parenquimatosas, secuelas pleurales, secuelas mediastinales, secuelas vasculares y secuelas funcionales, siendo las secuelas de la vía aérea las que revisaremos.

Además la asociación entre tuberculosis y el desarrollo de Cáncer se ha estudiado desde hace años y no se conoce con exactitud su relación aunque se postulan varias hipótesis.¹²

controles posteriores el paciente persiste estable. A los 4 meses consulta por aumento de tos productiva, disnea CF II y sibilancias se realiza tratamiento con Amoxicilina-Clavulánico por 7 días y tratamiento de la crisis asmática. Se solicita esputo seriado: BAAR negativo y TAC de tórax que muestra persistencia del infiltrado alveolar. Estenosis parcial del bronquio fuente derecho (foto 1 y 2). Por lo que se deriva para realizar Fibrobroncoscopia rígida: estenosis por compresión y malacia de bronquio fuente derecho sin visualizarse ostium de bronquios lobares. Se intenta dilatación con broncoscopio rígido calibre creciente. Se logra ver la luz de 8 mm, observándose ostium de bronquios medio e inferior normal. Sin embargo el diámetro logrado no es suficiente para colocar el introductor de stent. Se realiza lavado bronquioalveolar (BAL) y biopsia obteniendo resultados negativos de ambos. Se plantea realizar en un segundo tiempo, previa dilatación con balón. El paciente

mejora clínicamente, y en tomografía de control se observa resolución de infiltrados y permeabilidad de bronquio fuente derecho, luego de finalizar el tratamiento con drogas antituber-

culosas por lo que no es necesario realizar otro tipo de tratamiento y se concluye que es una estenosis por tuberculosis.

DISCUSIÓN

La patología obstructiva de la vía aérea central, tráquea y bronquios principales, representa un problema común entre especialidades médicas y quirúrgicas. La incidencia de esta patología parece estar aumentando a causa del cáncer de pulmón; no obstante, también lo está haciendo como consecuencia del creciente diagnóstico de patologías obstructivas no malignas, fundamentalmente debido al uso de vías aéreas artificiales. El manejo multidisciplinario y el progreso en la utilización de diferentes herramientas radiológicas y endoscópicas han permitido mejorar el diagnóstico y el tratamiento de estas patologías.⁴

Se propone en esta revisión identificación de las causas de obstrucción no maligna de la vía aérea central que a nuestro entender son más relevantes. Las secundarias a intubación y traqueotomía, las relacionadas con traqueobroncomalacia (TBM), procesos infecciosos (tuberculosis) y enfermedades sistémicas (sarcoidosis, amiloidosis, enfermedad de Wegener, policondritis recidivante y traqueobroncopatía osteocondroplástica). Por último, la estenosis traqueal idiopática y la estenosis bronquial pos trasplante pulmonar.⁴

La estenosis traqueobronquial secundaria a infección por tuberculosis fue descrita por primera vez en 1689 por el médico inglés Richard Morton, su incidencia disminuyó llegando a ser entre el 15,5%⁵ y el 18%⁶ gracias al advenimiento de la terapia antibiótica altamente eficaz, no obstante, su subdiagnóstico es representativo. Presenta mayor prevalencia el sexo femenino, lo cual puede ser explicado por el menor calibre de la luz bronquial y la menor expectoración, que promueven la estasis de esputo y favorecen el ingreso del MT a las mucosas con posterior cicatrización y remodelación de la vía aérea. El lugar más afectado frecuentemente es el bronquio fuente izquierdo a causa de su situación anatómica y la compresión que ejerce el arco aórtico sobre dicho sitio. Los síntomas más frecuentes son tos y disnea.⁷

Entre el 10 y el 40% de la tuberculosis pulmonar activa tiene componente endobronquial, afectando los bronquios principales en el 60-95% de los casos. Se observan más frecuentemente cuando hay un retraso en el diagnóstico y en el tratamiento.⁴

La causa más probable es la afectación de nódulos linfáticos con posterior fistulización hacia los bronquios adyacentes. La tuberculosis endobronquial puede presentarse como una lesión caseosa-edematosa, hiperémica, fibroesténica, granular, tumoral o ulcerativa. Frecuentemente se observa una lesión blanca, gelatinosa y poliploide.^{4,8}

El diagnóstico definitivo se determina por fibrobroncoscopia flexible, debido a la baja sensibilidad de la radiografía de tórax y la espirometría.⁹

La terapia endoscópica incluye tratamiento termoablatoivo y dilataciones seriadas con balón. En lesiones sintomáticas cicatriciales irreversibles o compresión extrínseca de la vía aérea se puede considerar la colocación de un stent de silicona y en caso de respuesta inadecuada a los anteriores tratamientos, se indica la resección quirúrgica como tratamiento definitivo, aunque con el tratamiento antituberculoso hasta el 45 % resuelven la estenosis sin secuelas significativas.^{10,11}

Es importante hacer diagnóstico diferencial con cáncer, la asociación entre TBC y desarrollo de Cáncer se ha estudiado desde hace muchos años y aún no se conoce con exactitud su relación aunque se postulan varias hipótesis.¹² Se postula que las condiciones inflamatorias crónicas son el medio para desarrollar cáncer como sucede en estómago. Los componentes de la pared celular de mycobacterias provocan: daño ADN, Inhiben la apoptosis y perpetúan la inflamación crónica. Además el tabaco perpetúa estos mecanismos por lo que aumenta el riesgo en pacientes tabaquista.^{13,14}

Conflictos de interés

Los autores del trabajo no presentan conflictos de interés.

REFERENCIAS BIBLIOGRÁFICAS:

1. Machida K, Maekura R. State of the art: sequelae of tuberculosis. *Kekkaku* 2005; 80(10): 655-74.
2. Yoneda R. Tuberculosis sequelae. *Kekkaku* 1990; 65(12): 827-9.
3. Hormiga Sánchez CM, Villa Villa D. Situación de la tuberculosis en Santander, 2005-2008. *Revista del Observatorio de Salud Pública de Santander* 2009; 4(3): 4-11.
4. Barros D, Fernández-bussy S, Folch E, Flandes J. Patología obstructiva no maligna de la vía aérea central. *Arch Bronconeumol*; 2016;50(8):345-54.
5. Salkin D, Cadden AV, Edson RC. The natural history of tuberculous tracheobronchitis. *Am Rev Tuberc* 1943; 47: 351-369.
6. So SY, Lam WK, Yu DYC. Rapid diagnosis of suspected pulmonary tuberculosis by fiberoptic bronchoscopy. *Tubercle* 1982; 63: 195-200.
7. Low SY, Hsu A, Eng P. Interventional bronchoscopy for tuberculous tracheobronchial stenosis. *Eur Respir J* 2004; 24: 345-347.
8. Guo X, Wang C, Wang X, Ma J, Xv LI. Characteristics and risk factor analysis of 410 cases of tracheobronchial tuberculosis. 2014;781-4.
9. Jung SUNGOO, Park HEEUN, Kim JUCK, Kim SUNO. Incidence and clinical predictors of endobronchial tuberculosis in patients with pulmonary tuberculosis. 2015;488-95.
10. Hyae K, Koun-Sik S, Jin G et al. Thoracic Sequelae and Complications of Tuberculosis. *RadioGraphics* 2001; 21: 839 – 860.
11. Jung S, Hojoong K, Kyeongman J et al. Tracheal Wall thickening is associated with the granulation tissue formation around silicone stents in patients with post-tuberculosis tracheal stenosis. *Yonsei Med J* 2013; 54(4): 949-956.
12. Luo Y, Wu C, Wu W, Huang C. Association between Tumor Epidermal Growth Factor Receptor Mutation and Pulmonary Tuberculosis in Patients with Adenocarcinoma of the Lungs. *JTO Acquis [Internet]. International Association for the Study of Lung Cancer*; 2012;7(2):299-305.
13. Year OA. Association of lung carcinoma and tuberculosis. 2016;(4):7-10.
14. Falagas ME, Kouranos VD, Athanassa Z, Kopterides P. Review Tuberculosis and malignancy. 2010;(May):461-87.

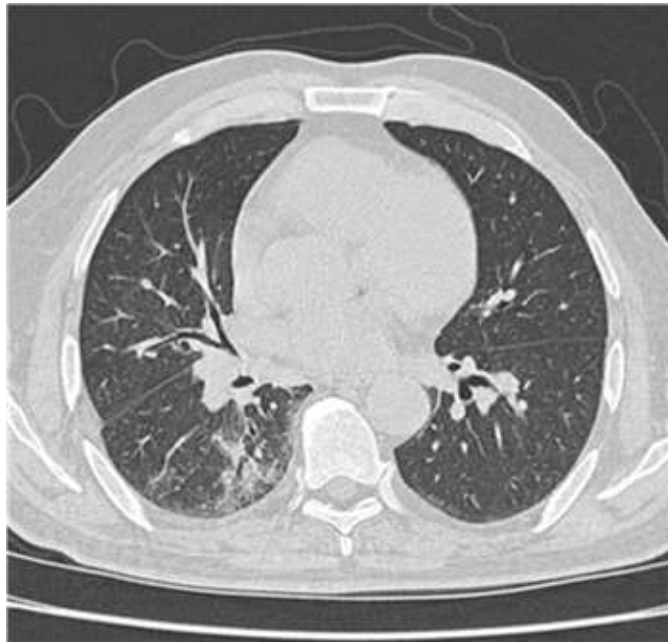


Foto 1: Se observa infiltrado alveolar en lóbulo inferior derecho

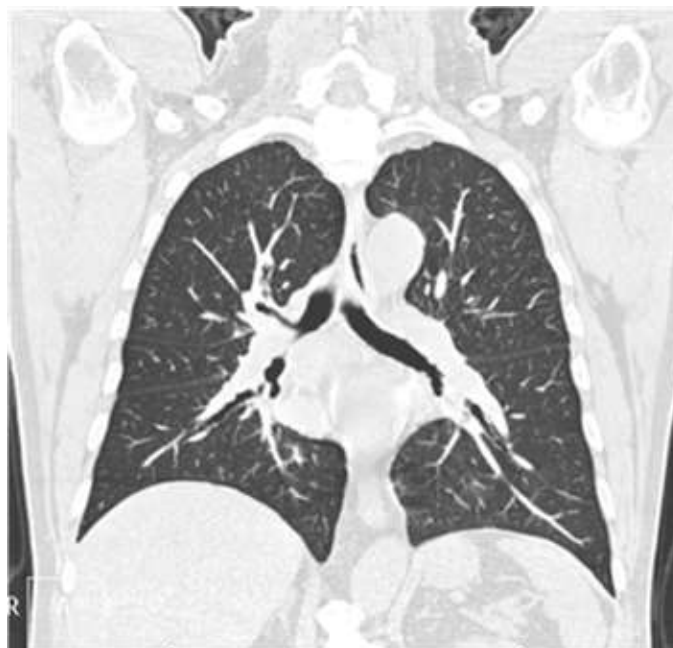

Foto 2: Se observa estenosis bronquial de bronquio fuente derecho