

Casos Clínicos

Fluorosis dental: alternativa conservadora para su tratamiento. Caso clínico

Dental fluorosis: conservative alternative for its treatment. Clinical case

AUTOR

ESP. OD. GARCÍA CRIMI GRACIELA EDITH

Profesor Titular Clínica de Operatoria Dental II
Secretaría de Extensión
Facultad de Odontología-Universidad Nacional de Cuyo.
Mendoza. Argentina

E-mail: ggarciacrimi@yahoo.com.ar
ggarciacrimi@fodonto.uncu.edu.ar

RESUMEN

La fluorosis dental es una alteración irreversible de la estructura dentaria caracterizada por zonas de hipomineralización, resultado de la ingesta excesiva de flúor durante la odontogénesis. En el Departamento de Lavalle, Provincia de Mendoza (Argentina) la concentración de flúor es superior a la que debería tener el agua potable de uso domiciliario. Existen diversos métodos para clasificar la severidad de la fluorosis dental. Actualmente se puede elegir entre diversas técnicas clínicas, sin embargo, la correcta selección del tratamiento depende principalmente de una adecuada valoración de la severidad de la patología. Se describe un caso clínico de un paciente con antecedentes de fluorosis severa y como alternativa de tratamiento se optó por una técnica de restauración directa con resinas compuestas.

Palabras clave: fluorosis dental, flúor, resina compuesta.

ABSTRACT

Dental fluorosis is an irreversible alternation of the tooth structure, characterized by areas with hypomineralization, as a result of the excessive intake of fluoride during the odontogeny. In the department of Lavalle, Mendoza (Argentina), fluoride concentration in domestic water is higher than it should. There are several methods for classifying the severity of dental fluorosis. Actually, different clinical techniques can be chosen; however, the correct choice of the treatment depends mainly on the suitable assessment of the severity of the pathology. For a clinical case about a patient with severe fluorosis background, it was chosen, as an alternative of the treatment, a technique of direct restauration with composite resin.

Key words: Dental fluorosis, fluorine, Composite resin.

INTRODUCCIÓN

La fluorosis dental, denominada también como diente moteado, diente veteado, hipoplasia adamantina o hipomineralización del esmalte, es una anomalía estructural irreversible que se presenta

Fluorosis dental: alternativa conservadora para su tratamiento. Caso clínico

Esp. Od. García Crimi Graciela Edith

ORIGEN	PROFUNDIDAD POZO	MG/L ARSÉNICO		MG/L FLÚOR	
Asunción	300 m	0,110	Mg/l Arsénico	1,20	Mg/l Flúor límite CAA
Puesto "El Águila"	27 m	0,059	Límite CAA	0,8	p/ Temp. media y máx
Puesto "Cola Mora"	12-13 m	0,068	0,01	1,1	26,3-32,6°C 0,6 – 0,8
Maipú	Red potable	0,006		0,9	

Fuente: elaboración propia con datos obtenidos por el proyecto (5)

Cuadro 1: Contenido de Arsénico y flúor en algunos pozos de agua.

en el esmalte de las piezas dentarias permanentes como resultado de la ingesta diaria de agua con un alto contenido de fluoruros, en una proporción superior a una parte por millón (1ppm) durante los primeros diez años de vida aproximadamente. (1)

El flúor es un oligoelemento electronegativo sumamente reactivo y con gran afinidad al calcio y al fósforo de la familia de los halógenos. No se encuentra libre en el medio ambiente, sino combinado en forma de fluoruros. Abundan en agua de ríos, mares, pozos profundos y mantos freáticos. (2)

La fluorosis dental ha sido considerada una patología epidemiológica endémica que a lo largo de los años ha afectado a varias personas de un país o región. (3, 4)

En el Noreste del Departamento de Lavalle, en la Provincia de Mendoza (Argentina) se pudo observar que el contenido de flúor en el agua de pozo de diversas zonas supera los niveles que el Código Alimentario Argentino (CAA) determina para la concentración de flúor como contenidos límites inferior y superior que debería tener el agua potable de suministro público y de uso domiciliario. Dicho estudio se realizó mediante metodología EPA 9214 con el principio de potenciometría Ión selectivo, con el equipo potenciómetro Orion EA 940. (5)

ASPECTOS CLÍNICOS DE LA FLUOROSIS DENTAL

Desde el punto de vista clínico se obser-

van alteraciones que van desde la aparición de líneas blancas muy delgadas, que pueden progresar hasta un color café oscuro e incluso producir la pérdida de continuidad del esmalte, pudiendo observarse motas, fosas y cráteres a lo largo de la superficie adamantina, los mismos pueden variar de diámetro y se localizan desde el tercio medio hasta el borde incisal. (6)

La fluorosis dental se distribuye simétricamente en toda la boca y tiende a mostrar un patrón horizontal estriado de una parte a otra del diente, aunque no todos los dientes se afectan por igual (7).

El tipo de fluorosis dental puede estar relacionado a tres factores importantes en cuanto a la exposición del flúor como son: el tiempo, la duración y la dosis. (8) El tiempo es un factor primordial pues de ahí parte la Fluorosis dental. (9)

Según esa idea (Gutiérrez, Huerta, 2005) afirmaron que mientras mayor es el tiempo y la dosis de exposición a los fluoruros más tardará el diente en hacer erupción y mientras más demora el diente en erupcionar la fluorosis será más grave. (10)

Existen diversos métodos para clasificar la severidad de la fluorosis dental. El índice epidemiológico más utilizado fue desarrollado en el año 1942 por el Dr. H. Trendley Dean quien fue el primero en estudiar la relación entre los dientes veteados y la incidencia de la caries dental con la finalidad de comparar la gravedad y la distribución de la fluorosis en diversas colectividades.

A partir del año 1978, Thylstrup & Fe-

jerskov, (11) propusieron una nueva clasificación para facilitar una tipificación de los efectos biológicos del flúor que denominaron índice TF, la misma indica los cambios que va experimentando el sustrato adamantino basados en los diferentes grados histopatológicos propios de la fluorosis dental. El índice TF expone diez categorías diferentes:

TF 0 (Normal): Esmalte normal. Color uniforme y presencia de translucidez.

TF 1 (Cuestionable): Esmalte normal, liso, translúcido y cristalino, acompañado por finas líneas blancas opacas horizontales, que siguen la conformación de las periquimatías y logran observarse en el momento de secar el esmalte, ya sea con aire o torunda de algodón.

TF 2 (Muy leve): Esmalte normal, liso, translúcido y cristalino, acompañado por gruesas líneas blancas opacas horizontales, que siguen la conformación de las periquimatías y con la presencia de manchones blancos opacos dispersos sobre la superficie del esmalte.

TF 3 (Leve): Esmalte normal, liso, translúcido y cristalino, en el que se observan líneas blancas opacas de mayor amplitud, que se acentúan en las zonas de las periquimatías, con manchones blancos opacos y de color, que varía del amarillo hasta el café, dispersos sobre la superficie del esmalte dando característica de veteados.

TF 4 (Moderado): Toda la superficie exhibe una marcada opacidad parecida al blanco tiza o gis, pudiendo estar acompañada de betas y manchas de color,

Fluorosis dental: alternativa conservadora para su tratamiento. Caso clínico

Esp. Od. García Crimi Graciela Edith

desde amarillo a marrón, pudiendo aparecer partes desgastadas por atrición.

TF 5 (Severo): Superficie totalmente blanca opaca, con pérdida de partículas superficiales aparentando cráteres redondos menores a 2mm.

TF 6 (Severo): Superficie totalmente blanca opaca, con mayor cantidad de cráteres, formando bandas horizontales de esmalte faltante.

TF 7 (Severo): Superficie totalmente blanca opaca, con pérdida de superficie de esmalte en áreas irregulares discontinuas, que se inicia en el tercio incisal u oclusal. Abarca menos del 50% de la superficie de esmalte.

TF 8 (Severo): Pérdida de superficie de esmalte que abarca un área menor al 50%. El esmalte remanente se observa blanco opaco.

TF 9 (Severo): Pérdida de superficie de esmalte que abarca un área mayor al 50%. El esmalte remanente es blanco opaco

TRATAMIENTOS DEL DETERIORO ESTÉTICO

Para tratar el problema estético ocasionado por la fluorosis dental, actualmente se puede elegir entre diversas técnicas clínicas, sin embargo, la correcta selección del tratamiento depende principalmente de una adecuada valoración de la severidad del caso.

Entre las distintas modalidades de tratamiento estético disponibles, las técnicas de blanqueamiento dental y los procedimientos de microabrasión represen-

tan las alternativas más conservadoras aplicables al tratamiento estético de la fluorosis dental con las que cuenta la odontología moderna. Sin embargo, dadas sus características conservadoras, su alcance y eficacia se ven limitados a medida que aumenta la severidad del caso clínico.

En lo referente a las técnicas de blanqueamiento dental convencionales, debido a que no contemplan ningún tipo de eliminación o reducción del esmalte afectado, su uso como alternativa única de tratamiento es muy limitada, por lo que comúnmente deben ser asociadas a técnicas microabrasivas. (12)

Ante el caso de lesiones más profundas como las que ocurren en la fluorosis dental que se encuentran a partir del grado T5, la remoción de esmalte producida por la utilización única de las técnicas microabrasivas es insuficiente para proporcionar un efecto estético satisfactorio.

En tales casos, donde exista ruptura del esmalte, defectos u oquedades superficiales o manchas de profundidad mayor, se hace necesario realizar previamente una remoción mecánica de los defectos más visibles con una ameloplastía superficial realizada con instrumental rotatorio y abundante refrigeración; procedimiento que comúnmente se le ha asignado el nombre de "macroabrasión" (13,14)

En los casos de un alto grado de fluorosis será necesario recurrir a sistemas y materiales restauradores diversos, tales como las resinas compuestas, porcelanas y ce-

rómicos, ya sea mediante procedimientos directos o indirectos.

El objetivo del presente artículo es describir e ilustrar con un caso clínico una alternativa mínimamente invasiva para mejorar la estética y aspecto de los dientes con fluorosis dental de grado severo en una paciente adolescente.

CASO CLÍNICO

Paciente de sexo femenino, de 17 años de edad procedente del secano lavallino que asiste a la consulta insatisfecha por el aspecto de sus dientes. La adolescente se avergonzaba de sus dientes por lo tanto trataba de no hablar y mucho menos reírse. Al examen clínico se determinaron zonas de hipomineralización, bandas horizontales y parduzcas generalizadas además de la pérdida de amplias zonas de estructura dentaria en 11, 21, 31, 32, 41, 42. Presentaba placa subgingival y supragingival. Los márgenes gingivales estaban inflamados y erimatosos. (Fig. 1 y 2).

Por medio del interrogatorio se pudo conocer la presencia de lesiones similares dentro del núcleo familiar, madre y hermanos. En base a la información recopilada y tomando en cuenta que el lugar de procedencia de la paciente es una de las zonas con flúor en el agua de pozo que supera los niveles que el Código Alimentario Argentino (CAA) determina como contenidos límites inferior y superior que debería tener el agua potable de suministro público y de uso domiciliario,

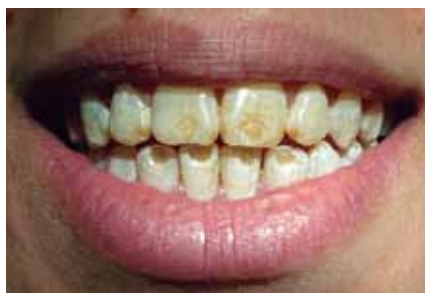

Figura 1: Fluorosis severa.

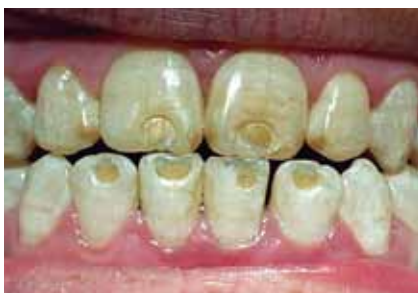

Figura 2: Otra vista del caso que muestra la magnitud de la malformación.

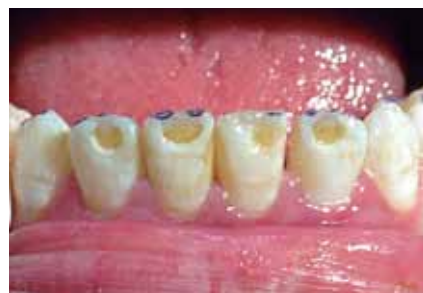

Figura 3: Registro de contactos oclusales.

Fluorosis dental: alternativa conservadora para su tratamiento. Caso clínico

Esp. Od. García Crimi Graciela Edith

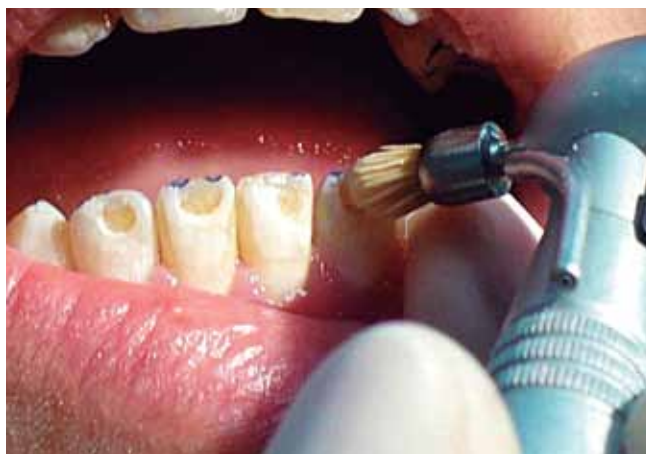se estableció el diagnóstico de "fluorosis dental severa", descartando otras patologías del desarrollo del esmalte como la hipomineralización incisiva de aparición mucho más localizada y no asociada a la ingesta excesiva de fluoruros.

Como alternativa de tratamiento estético se eligió la técnica de restauración directa con resinas compuestas.

Como primer paso de tratamiento se brindó terapia de higiene bucal, instrucciones de cepillado, hilo dental y dieta, luego se realizaron maniobras previas (registro de contactos oclusales, operculización de la superficie, selección de color, ensayo de color, entre otros,) (Fig.3 y 4), luego se procedió al aislamiento absoluto, se trabajó en dos etapas, primero el sector superior y luego el inferior. (Fig.5) El grabado con ácido fosfórico del esmalte es un procedimiento rutinario para acondicionar la superficie que recibirá una restauración adhesiva, sin embargo en los casos de esmalte fluorósico adquiere caracteres singulares. En las áreas donde se presentan hipocalcificaciones el ácido no actúa debidamente, dejando zonas desprovistas del efecto del grabado, por lo tanto no hay zonas retentivas adecuadas para la adhesión. (15)

En estos casos la macroabrasión de la superficie del esmalte (Fig. 6) debe efectuarse tanto en la zona donde se encuentran los defectos hipoplásicos, así como en la zona de esmalte liso blanco opaco, con el fin de llegar a estratos donde se encuentren tejidos calcificados y bien formados capaces de ser grabados, seguida por la aplicación de hipoclorito de sodio al 5% durante un minuto, seguido de un lavado profuso, antes de efectuar el grabado ácido (15). En cuanto a la macroabrasión o ameloplastia, diversos autores reportan el uso de piedras de diamante grano fino o fresas de 12 filos para la realización de dicho procedimiento. Sin embargo, en el presente caso se decidió utilizar piedras de diamante grano medio sustentados en el hecho de que las piedras de grano

Figura 4: Profilaxis de la superficie.

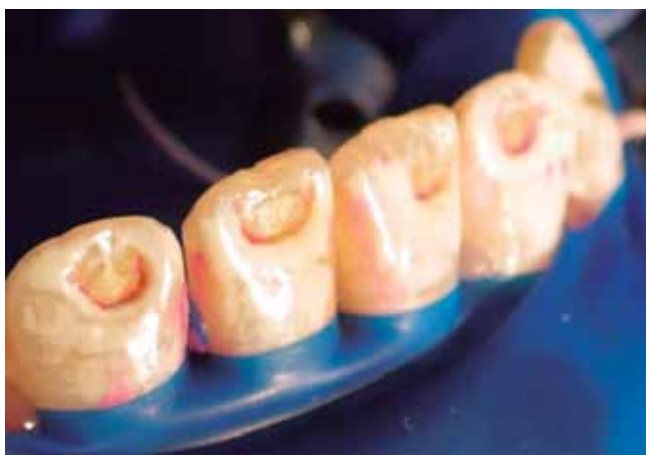


mayor, producen menor calor friccional, además, al ser más abrasivas, el tiempo operatorio necesario para lograr la eliminación de las imperfecciones en esmalte es menor y puede realizarse en una sola intención. El uso de piedras diamantadas de grano fino y extrafino se puede reservar para la recreación de la micro-morfología superficial del esmalte en aquellos casos en los que sea necesario.

El procedimiento de acondicionamiento del esmalte se realizó como si se tratase de condiciones normales (ácido fosfórico al 37% en gel por 30 segundos, lavado, secado) así como la colocación del sistema adhesivo y su fotoactivación. Las piezas circundantes fueron aisladas con matriz de celulo-

de y estabilizada con cuña, para evitar contacto del agente grabador y evitar que la resina se adhiriera al diente vecino. La inserción de la resina compuesta fue a mano alzada y de manera estratificada, adaptando primero un opaco y luego un translucido, éste se modeló al final con la ayuda de un pincel de pelo de marta. Luego de terminada la fotopolimerización se procedió a la terminación y pulido de la superficie determinando macro y microtexturas con discos de óxido de aluminio, de goma y cepillos siliconados. (Fig. 7) La paciente fue examinada mensualmente en tres oportunidades. El estado higiénico de la cavidad oral era satisfactorio. No se observaron decoloraciones

Figura 5: Aislamiento absoluto del campo operatorio. Debido al contraste que brinda el dique de goma, puede observarse con mayor nitidez las características patológicas de la superficie dentaria



Fluorosis dental: alternativa conservadora para su tratamiento. Caso clínico

Esp. Od. García Crimi Graciela Edith

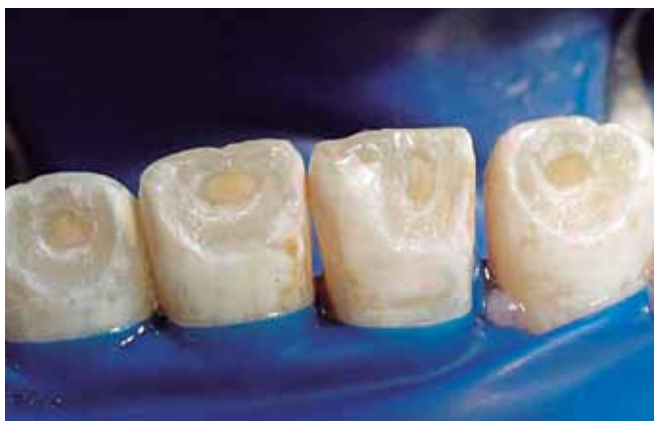

Figura 6: Macroabrasión de la superficie del esmalte.

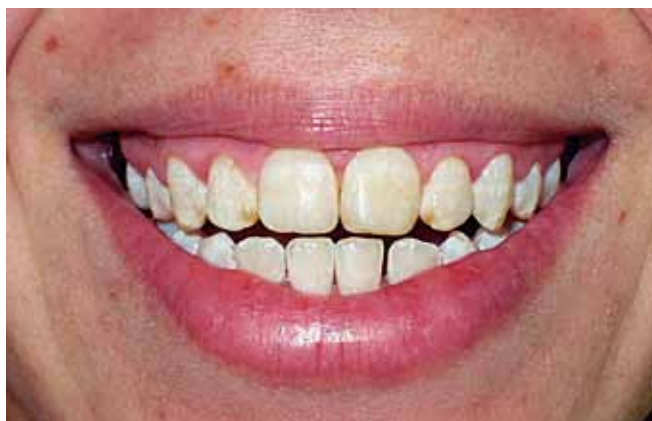

Figura 7: Caso terminado.

en las restauraciones durante la fase de control.

DISCUSIÓN

Actualmente el índice de prevalencia de Fluorosis Dental en ciertas regiones de nuestro país es muy notorio dadas las circunstancias de encontrarse en una alta predisposición a este elemento químico llamado flúor ya sea en el medio ambiente, suelo o en el agua y alimentos que ingerimos. (16)

La ingesta de fluoruros en periodos críticos del desarrollo dentario de manera excesiva produce fluorosis dental. (17) El desarrollo de la fluorosis está en función de varios factores como son: de la cantidad de fluoruro, del tiempo de exposición, del estadio de desarrollo dentario durante el tiempo de exposición y de la variación en la susceptibilidad individual. (18)

Además de dañar el esmalte de los dientes, debilitándolo y manchándolo, la fluorosis dental también produce una reacción biológica que endurece o “hipermineraliza” la dentina, que en el proceso de hipermineralización (en el que están implicadas una serie de enzimas y proteínas), no se produce un aumento de la cantidad de células que secretan la dentina –técnicamente denominados odontoblastos–, sino que el número de

células se mantiene, pero éstas se “especializan” en producir una dentina más mineralizada. Este proceso se relaciona con la participación de la proteína “conexina 43”. (19)

En la actualidad, la fluorosis dental solo es tratada de forma posterior a su aparición. No hay prevención posible una vez que se adquiere esta enfermedad. Solo queda actuar terapéuticamente con tratamientos de operatoria dental o prótesis (carillas o coronas), aunque constituyen una alternativa de elevado costo. (20)

Existen diversos grados de fluorosis dental. Actualmente el índice más aceptado a nivel mundial para su clasificación es el índice TF, que se basa en los diferentes grados histopatológicos propios de la fluorosis dental y en los cambios adamantinos que se observan en la superficie dental en diez diferentes categorías. El índice TF se basa en las semejanzas clínicas y epidemiológicas, y sus grados de clasificación corresponden a los cambios histológicos (EKSTRAND y col, 1988)

Dicho índice resulta importante a la hora de seleccionar el tratamiento más indicado para la resolución del caso según su severidad.

La literatura describe varios tipos de tratamiento para cada tipo de fluorosis. En los casos de TF1 al TF3 generalmente será suficiente realizar un blanqueamien-

to, a menudo asociado a microabrasión. Para los niveles TF4 al TF6, se indica efectuar la macroabrasión seguida de microabrasión y blanqueamiento ambulatorio, y eventualmente restauraciones. En el grado TF7 será necesario efectuar restauraciones con resinas compuestas directas. Para las categorías TF8 y TF9 se deberá realizar carillas o coronas completas. (21)

En los últimos tiempos ha salido al mercado un tipo de resinas nuevas llamadas infiltrantes. Esta resina funciona infiltrando en el tejido desmineralizado, sin necesidad de realizar una cavidad. Lo anterior se debe al uso del ácido clorhídrico al 15% en vez de ácido fosfórico, que permite la infiltración de una resina con alto coeficiente de penetración. (22)

Es necesario enfatizar en la importancia del diagnóstico y la valoración previa del caso para seleccionar las opciones terapéuticas adecuadas.

CONCLUSIONES

La odontología restauradora conservadora es la opción más adecuada para los pacientes que presentan tales problemas, particularmente en aquellos de corta edad. Por lo general la utilización de resinas constituye la primera opción ya que es factible restituir solamente la sección faltante de esmalte, manteniendo gran parte

Fluorosis dental: alternativa conservadora para su tratamiento. Caso clínico

Esp. Od. García Crimi Graciela Edith

del existente. Por lo general pueden realizarse en una sola sesión, el procedimiento es sencillo y económico y las restauraciones con resina son fácilmente reparables. Se considera necesario hacer notar la importancia que el diagnóstico y la correcta valoración del paciente tienen sobre el

pronóstico y el éxito del tratamiento, tomando en cuenta la frecuente necesidad de realizar el diagnóstico diferencial entre patologías del desarrollo del esmalte que usualmente requieren de conductas terapéuticas distintas.

Por último, hay una connotación psicológica

muy fuerte en este tipo patologías. La paciente se mostró satisfactoriamente feliz con el resultado; se dieron controles cada mes, la paciente mejoró por completo su higiene oral, y aumentó su autoestima, ya que su madre informó que su sociabilidad aumentó.

BIBLIOGRAFÍA

1. ESPINOSA R., VALENCIA R., CEJA I. (2012). *Fluorosis dental. Etiología, Diagnóstico y Tratamiento*. Madrid, España. Editorial médica Ripano.
2. CUENCA SALA E., BACA GARCIA P. (2013). *Odontología preventiva y comunitaria, principios, métodos y aplicaciones*. 4 edición. Barcelona. España. Elsevier Massson .
3. MOLINA FRECHERO N, CASTAÑEDA CASTANEIRA E, BOLOGNA MOLINA R, HERNÁNDEZ GUERRERO JC, JUÁREZ LLA (2006) *Fluorosis endémica en una población asentada a la altitud de 2,100 m Rev Mex Pediatr*; 73 (5)
4. RIVAS GJ, HUERTA VL (2005) *Fluorosis dental: Metabolismo, distribución y absorción del fluoruro Rev ADM*; 62 (6)
5. GARCÍA CARDONI M., MARTÍNEZ G., GARCÍA CRIMI G. y otros. (2015). *X Jornadas de Investigación y III Posgrado. Segundas on line. Facultad de Odontología UNCuyo - Ciclo Lectivo 2014/2015*.
6. WALLACE A, DEERY C. (2015) *Gestión de las opacidades en niños y adolescentes. Dent actualización . Dec*; 42 (10): 951-4, 957-8.
7. HIDALGO-GATO I, DUQUE J, MAYOR F Y ZAMORA J.(2007); *Fluorosis dental: no solo un problema estético. Rev Cubana Estomatol* 44(4).
8. DE LA CRUZ CD, TAPIA SS, CERVANTES SA, SÁNCHEZ BC, PINELO BP. (2013) *Ingesta de fluoruro a partir del uso de dentífricos en preescolares Rev ADM*; 70 (1) 12-16
9. ZARUR, J.S., ZAMARRITA, D.E., MÉNDEZ, M.R. (2010) *Estudio comparativo de dos técnicas de grabado en dientes con fluorosis. Oral Año 11. Núm. 34. 589-593*
10. RIVAS GUTIÉRREZ, J.; HUERTA VEGA, L. (2005). *Fluorosis dental: metabolismo, distribución y absorción del fluoruro. Rev. ADM* ; 62(6):225-229.
11. THYLSTRUP A, FEJERSKOV O. (1978) *Clinical appearance of dental fluorosis in permanent teeth in relation to histologic changes. Community Dent Oral Epidemiol.* ;6(6):315-28.
12. PINI NI, SUNDFELD-NETO D, AGUIAR FH, SUNDFELD RH, MARTINS LR, LOVADINO JR, LIMA DA. (2015) *Enamel microabrasion: An overview of clinical and scientific considerations. World J Clin Cases.* 16; 3(1):34-41.
13. STRASSLER HE.(2010) *Clinical case report: treatment of mild-to-moderate fluorosis with a minimally invasive treatment plan. Compend Contin Educ Dent*; 31(1):54-8.
14. SHERWOOD I. (2010) *Fluorosis varied treatment options. J Conserv Dent* ;13(1):47-53.
15. GARCIA LG., ESPINOSA R. (2003). *Efecto del grabado ácido en el esmalte de dientes con fluorosis (Tesis del Posgrado de Odontopediatría)*. Guadalajara: Universidad autónoma de Guadalajara.
16. GALLARÁ R. V., PIAZZA L. A. , PIÑAS M. E. , BARTEIK M.E. , MONCUNILL I. , PONCE R. H. (2011) *Fluorosis Endémica en zonas rurales del Norte y Noroeste de la Provincia de Córdoba, Argentina. Revista de Salud Publica (XV)* 1: 40-48.
17. OLIVARES KELLER D.; ARELLANO V.; CORTÉS J., CANTÍN M. (2013) *Prevalencia y Severidad de Fluorosis Dental y su Asociación con Historia de Caries en Escolares que Consumen Agua Potable Fluorurada en Temuco, Chile. Int. J. Odontostomat.*, 7(3):447-454.
18. CARDOZO, M. L, LUCAS, G. Q. (2013) *Estudio de la Prevalencia y Severidad de Fluorosis Dental en Escolares Informe CyT Cátedra de Odontopediatría - Facultad de Odontología – UNNE*.
19. CENTENO V., CARRIZO P. UNCiencia. 09.03.2016. *Trabajo de investigación reconocido por la Sociedad Argentina de Investigación Odontológica, disponible en http://www.edicionesmedicas.com.ar/Actualidad/Ultimas_noticias/Fluorosis_dental*
20. ARRARÁS, Z.(1997). *Aplicación y resultados de índices de monitoreo biológico de fluorosis en la población de La Pampa. Círculo Odontológico de La Pampa <http://www.alibuen.org.ar/salud-agua-potable/la-fluorosis-dentaria-afecta-al-40-de-los-santarro.html>*
21. ESPINOSA FERNÁNDEZ R., VALENCIA HITTE R., CEJA ANDRADE I. (2011) *Fluorosis Dental Etiología, Diagnostico Y Tratamiento*. Editorial Ripano 1ª Edicion
22. CEDILLO VALENCIA J.J., CEDILLO FÉLIX J.E. (2012) *Resinas Infiltrantes, una novedosa opción para las lesiones de caries no cavitadas en esmalte. Revista ADM /VOL .LXIX. N°1: 38-45.*